DOI: 10.38096/2181-5674.2020.2.00080

УДК: 616.34-007.272(616.341)

ОСТРАЯ НЕПРОХОДИМОСТЬ ТОНКОЙ КИШКИ. ВСЕГДА ЛИ НУЖНА ДЕКОМПРЕССИЯ ЖЕЛУДОЧНО-КИШЕЧНОГО ТРАКТА?

Бенедикт Владимир Владимирович[1], Сорока Юрий Викторович[1], Юсупов Шухрат Абдурасулович[2]
1-Тернопольский национальный медицинский университет имени И.Я. Горбачевского, Украина, г. Тернополь
2-Самаркандский государственный медицинский институт, Республика Узбекистан, г. Самарканд

ИНГИЧКА ИЧАК ЎТКИР ТУТИЛИШИ. ОШҚОЗОН – ИЧАК ЙЎЛИНИНГ ДЕКОМПРЕССИЯСИ ҲАММА ВАҚТ ҲАМ КЕРАКМИ?

Бенедикт Владимир Владимирович[1], Сорока Юрий Викторович[1], Юсупов Шухрат Абдурасулович[2]
1 - И.Я. Горбачевский номидаги Тернополь миллий медицина университети, Украина, Тернополь ш.
2 - Самарқанд давлат медицина институти, Ўзбекистон Республикаси, Самарқанд ш.

ACUTE OBSTRUCTION OF THE SMALL INTESTINE. WILL DECOMPRESSION OF THE GASTROINTESTINAL TRACT IN ALL CLINICAL CASES NEEDED?

Benedykt Vladimir Vladimirovich[1], Soroka Yuriy Viktorovich[1], Yusupov Shukhrat Abdurasulovich[2]
1-Ternopol National Medical University named after I.Ya. Gorbachevsky, Ukraine, Ternopil
2-Samarkand State Medical Institute, Republic of Uzbekistan, Samarkand

e-mail: benedyktvv@gmail.com

Аннотация. *221 нафар ингичка ичак тутилиши билан беморларнинг хирургик давоси таҳлил қилинди. 67 нафар беморда (30,3%) лапаротомия ва қорин бўшлиғи битишмаларини кесиш ингичка ичак декомпрессиясисиз амалга оширилган. Коморбидлик индекси: 59 ёшгача – 1 баллни, 60 – 74 ёшгача – 4,7 баллни, 75 – 89 ёшда 6,6 баллни ташкил этди. Беморларнинг функционал ҳолати 50,8% компенсация ва 49,2% декомпенсация ҳолатида бўлган. Касалликнинг биринчи ва иккинчи босқичида 97,01% беморлар мурожаат қилган. ASA учинчи-тўртинчи даражаси 40,3% ҳолатларда аниқланди. Ингичка ичак мотор функциясининг пасайиши ва унинг тўлиқ тўхташи 46,8% беморларда кузатилди. Декомпенсациялашган функционал ҳолат, юқори операцион-анестезиологик хавф, ингичка ичак олиб келувчи қовузлоғида яққол ўзгаришнинг йўқлиги ва унинг локал кенгайиши билан бўлган беморларда ҳазм трактининг назогастроинтестинал декомпрессияси мақсадга мувофиқдир.*

Калит сўзлар: *ингичка ичак тутилиши, ингичка ичак декомпрессияси, қарши кўрсатмалар.*

Abstract. *The surgical treatment of 221 patients with small intestine acute obstruction was analyzed. The laparotomy with dissection of intra-abdominal adhesions and without decompression of the small intestine was performed in 67 patients (30,3%). The comorbidity index score was: 1 point - for patient under 59 y.o. of age, 4,7 points – for patients between 60 - 74 y.o. of age, 6,6 points - for patients between 75 - 89 y.o. 50,8% of patients were presented with compensated functional status and decompensated form of functional status were in 49,2% of patients. 1 and 2 stage (period) of disease was established in 97,01% of patients. 3 and 4 ASA degree was established in 40,3% of patients. The small intestine motility was inhibited or could not recognized in 46,8% of patients. Nasogastrointestinal decompression of the gastrointestinal tract is not recommended for patients with decompensation of the functional state, who are at high anesthetic and surgical risk, who do not have significant changes in the adducting small intestine with its local expansion.*

Key wards: *small intestine obstruction, decompression of small intestine, contraindications.*

Актуальность. Острая непроходимость тонкой кишки (ОНТК) является одним из сложных, часто непредсказуемых ургентных заболеваний органов брюшной полости. Одним из спорных вопросов во время хирургического лечения этого заболевания является проведение у больных декомпрессии пищеварительного тракта. С одной стороны, декомпрессия тонкой кишки (ТК) у больных с ОНТК является патогенетически оправданной, с другой стороны - декомпрессия желудочно-кишечного тракта во время операции или продолжительная после операции может быть технически трудной и невозможной, а также мо-

жет способствовать возникновению различных осложнений [1, 2, 3, 4].

Целью нашего исследования является определение условий для возможного отказа от декомпрессии желудочно-кишечного тракта у больных с ОНТК во время операции и в послеоперационном периоде без отрицательного влияния на течение заболевания.

Материал и методы исследования. Проведено комплексное исследование 221 пациента с ОНТК, которым проведено лечение этого заболевания различными хирургическими методами: малоинвазивные операции – в 25 случаях (11,3%), лапаротомия с рассечением спаек без декомпрессии ТК - у 67 больных (30,3%), лапаротомия с рассечением спаек и интубацией пищеварительного тракта у 107 пациентов (48,4%), резекционные способы устранения причин непроходимости – у 22 пациентов (9,95%).

Наряду с общепринятыми методами исследования использовали рентгенологические и сонографические методы, определяли уровень интоксикации - лейкоцитарный индекс интоксикации (ЛИИ) [2], неспецифическую резистентность организма пациента - палочкоядерно-лимфоцитарный индекс (ПЛИ) [1], состояние сердечно-сосудистой системы, легочной и других органов и систем с последующим определением функционального состояния больного, индекса коморбидности [3], по шкале ASA определяли степень операционно-анестезиологического риска [4], а также определяли сроки восстановления моторно-эвакуаторной функции желудочно-кишечного тракта после операции.

Результаты исследования и их обсуждение. У 67 пациентов во время хирургического лечения ОНТК проводилось только рассечение спаек без декомпрессии пищеварительного канала. Женщин - 54, мужчин - 13 человек. В возрасте до 60 лет под нашим наблюдением находилось 61,2% больных, в возрасте 60 - 74 года - 22,4% и более 75 лет -16,4% пациента. Сопутствующие заболевания были в 70,2% случаев. При изучении индекса коморбидности нами были получены следующие результаты: - в возрасте до 59 лет - 1,10 балла, - в возрасте - 60-74 лет - 4,7 балла, - в возрасте 75-89 лет - 6,6 балла. Функциональное состояние у пациентов при поступлении было компенсированным в 50,8% случаях и в 49,3% - декомпенсированным. В первый-второй период заболевания ОНТК поступило 97,01% больных. Однако, за счет имеющихся сопутствующих заболеваний, состояние больных было определено как декомпенсированное, что требовало ограничения объема хирургической помощи. Это подтверждалось и определением степени операционно-анестезиологического риска (ASA). Так, с первой степенью было 26 больных (38,8%), со второй - 14 пациентов (20,9%), с третьей - 17 (25,4%) и четвертой - 10 (14,9%). Итак, с третьей-четвертой степенью ASA было 40,3% случаев, что вызывало необходимость сокращения продолжительности операции и щадящего режима выполнения операционно-анестезиологических мероприятий.

Нарушение перистальтики ТК в виде угнетения ее моторной функции и полного отсутствия наблюдалось почти у половины обследованных больных - 46,8%. Такое состояние двигательной активности ТК уже негативно влияет на функциональное состояние пациента. Усиление перистальтики было обнаружено более чем у половины больных (50,8%), что также может отрицательно влиять на восстановление моторно-эвакуаторной функции желудочно-кишечного тракта после операции. Во время выполнения операции было выявлено отсутствие существенных структурно-функциональных изменений в приводной петле ТК, локальное расширение приводящей петли кишки до 4 см, сохранение ее видимой перистальтики, отсутствие субсерозных кровоизлияний. Кроме этого, наличие сопутствующих заболеваний со стороны верхних дыхательных путей, пищевода и желудка, технические трудности при проведении интубационного зонда через двенадцатиперстную кишку и дуоденоеюнальний переход вследствие анатомо-физиологических особенностей их в конкретном случае, выраженного спаечного процесса в брюшной полости, также были противопоказанием к выполнению декомпрессии желудочно-кишечного тракта с помощью назогастроинтестинального зонда. После операции у этих больных для раннего восстановления моторно-эвакуаторной функции желудочно-кишечного тракта нами использовалась корректирующая медикаментозная терапии с применением эссенциальных фосфолипидов, антиоксидантов, энергетических донаторов, препаратов кальция или их антагонистов в зависимости от характера перистальтики в послеоперационном периоде, что дало возможность ускорить восстановление моторно-эвакуаторной функции ТК после хирургического лечения на 2-3 суток, а также снизить сроки стационарного лечения больных с (11,6±0,8) до (9,6±0,9) дней. Клинический пример. Больная С., 73 года доставлена в хирургическую клинику бригадой скорой помощи через трое суток от начала заболевания с диагнозом: желудочно-кишечное кровотечение? кишечная непроходимость? Общее состояние больного - тяжелое. Язык - сухой. Артериальное давление 80 и 40 мм рт. ст. Живот вздутый, наблюдается напряжение передней брюшной стенки. Аускультативно - перистальтические кишечные звуки не определяются. Общий анализ крови: эритроциты - $4{,}32\times10^{12}$/л, гемоглобин - 146 г/л, лейкоциты -

5,8×10⁹/л, палочкоядерные нейтрофилы – 12%, сегментоядерные - 69%, лимфоциты - 18%, моноциты -1%. ЛИИ - 4,89 ед., ПЛИ - 0,67 ед. Биохимический анализ: мочевина - 36,7 мкмоль/л, креатинин - 642,0 мкмоль / л. При сонографическом обследовании - петли ТК расширены с маятникообразным движением кишечного содержимого. У больной был выставлен следующий диагноз: острая спаечная непроходимость тонкой кишки, третий период течения заболевания, стадия декомпенсации; полиорганная недостаточность, шок смешанного генеза. Сопутствующий диагноз: ИБС. Атеросклеротический кардиосклероз. Артериальная гипертензия. СН - 11 А. Эмфизема легких, пневмофиброз. Дыхательная недостаточность II степени. Болезнь Бехтерева. Функциональное состояние больной - декомпенсированное. Степень ASA - 1V E. После предоперационной подготовки (16 часов) проведена операция под комбинированными внутривенным наркозом с ИВЛ - лапаротомия, рассечение шнуровидной спайки, дренирование брюшной полости (рис. 1).

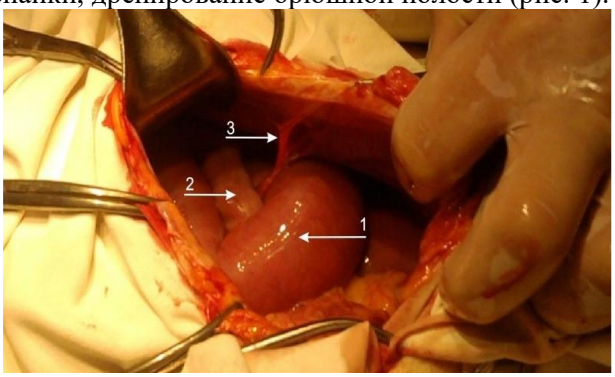

Рис. 1. Шнуровидный тяж у больной С. как причина острой непроходимости тонкой кишки. 1 - приводная петля тонкой кишки; 2 - отводная петля тонкой кишки; 3 - шнуровидная спайка.

Больная переведена в реанимационно-анестезиологическое отделение с эндотрахеальной трубкой и подключена к аппарату ИВЛ. Продолжительность операции составила 15 минут. Выписана на 9 день после операции. Послеоперационная рана заживала первичным натяжением. Таким образом, приведенный пример подтверждает тезис о необходимости щадящего выполнения операционно-анестезиологических мероприятий у декомпенсированных больных с ОНТК, у которых наблюдается высокий риск хирургического лечения. Декомпрессия желудочно-кишечного тракта с помощью назогастроинтестинального зонда является нецелесообразной при отсутствии выраженных морфологических изменений в тонкой кишке и ограниченном спаечном процессе в брюшной полости.

Выводы. 1. Использование декомпрессии желудочно-кишечного тракта у больных с острой непроходимостью тонкой кишки с помощью назогастроинтестинального зонда требует тщательной оценки структурно-функционального состояния тонкой кишки и степени выраженности спаечного процесса в брюшной полости. 2. Назогастроинтестинальная декомпрессия пищеварительного канала у больных с декомпенсированным функциональным состоянием, высоким анестезиологическим и операционным риском, отсутствием существенных изменений в приводной петле тонкой кишки и ее локальным расширением является нецелесообразной.

Литература:

1. Бенедикт В.В. Про значення моніторингу стану неспецифічної резистентності організму у хворих на гостру непрохідність кишки. Матеріалі XVI з'їзду Всеукраїнського лікарського товариства. Кам'янець-Подільський, 2017. - С.216.
2. Кальф-Калиф Я.Я. В гематологической дифференциации различных форм и фаз острого аппендицита /Я.Я. Кальф-Калиф //Хирургия.- 1947.- №7.- С.40 - 43.
3. Charlson ME, Pompei P, Ales KL, MacKenzie CR. A new method of classifying prognostic comorbidity in longitudinal studies: development and validation. J Chronic Dis. 1987; 40 (5): 373-83.
4. Little J.P. Consistency of ASA grading / J.P. Little // Anaesthesia. - 1995. - 50, N. 7. - P. 658-659.

ОСТРАЯ НЕПРОХОДИМОСТЬ ТОНКОЙ КИШКИ. ВСЕГДА ЛИ НУЖНА ДЕКОМПРЕССИЯ ЖЕЛУДОЧНО-КИШЕЧНОГО ТРАКТА?

Бенедикт В.В., Сорока Ю.В., Юсупов Ш.А.

Проанализировано хирургическое лечение острой непроходимости тонкой кишки 221 больного. У 67 больных (30,3%) была проведена лапаротомия с рассечением спаек брюшной полости без декомпрессии тонкой кишки. Индекс коморбидности составил: в возрасте до 59 лет - 1,0 балл, в возрасте 60-74 года - 4,7 балла и в возрасте 75-89 лет - 6,6 балла. Функциональное состояние при поступлении было компенсированным в 50,8% случаев и в 49,2% - декомпенсированным. В первый-второй период заболевания поступило 97,01% больных. Третья - четвертая степень ASA была установлена в 40,3% случаев. Угнетение моторной функции тонкой кишки и ее полное отсутствие наблюдалось у 46,8% больных. Назогастроинтестинальная декомпрессия пищеварительного канала у больных с декомпенсированным функциональным состоянием, высоким анестезиологическим и операционным риском, отсутствием существенных изменений в приводной петле тонкой кишки и ее локальным расширением является пнецелесообразной.

Ключевые слова: тонкокишечная непроходимость, декомпрессия тонкой кишки, противопоказания.