DOI: 10.38096/2181-5674.2020.2.00102

УДК:616.34-007.274/089.

РЕЗУЛЬТАТЫ ЛЕЧЕНИЯ ОСТРОЙ СПАЕЧНОЙ КИШЕЧНОЙ НЕПРОХОДИМОСТИ МИНИИНВАЗИВНЫМИ СПОСОБАМИ

Хайдаров Генадий Ахатович[2], Рузибоев Санжар Абдусаломович[1], Даминов Феруз Асадуллаевич[1]
1 - Самаркандский государственный медицинский институт, Республика Узбекистан, г. Самарканд;
2 - Самаркандский филиал Республиканского научного центра экстренной медицинской помощи, Республика Узбекистан, г. Самарканд

КАМ ИНВАЗИВ УСУЛДА ЎТКИР БИТИШМАЛИ ИЧАК ТУТИЛИШИНИ ДАВОЛАШ НАТИЖАЛАРИ

Хайдаров Генадий Ахатович[2], Рузибоев Санжар Абдусаломович[1], Даминов Феруз Асадуллаевич[1]
1 - Самарқанд давлат тиббиёт институти, Ўзбекистон Республикаси, Самарқанд ш.;
2 - Республика шошилинч тиббий ёрдам илмий марказининг Самарқанд филиали, Ўзбекистон Республикаси, Самарқанд ш.

RESULTS OF TREATMENT OF ACUTE ADHESIVE INTESTINAL OBSTRUCTION BY MINI-INVASIBLE METHODS

Khaydarov Genadiy Akhatovich[2], Ruziboev Sanjar Abdusalomovich[1], Daminov Feruz Asadullayvich[1]
1 - Samarkand State Medical Institute, Republic of Uzbekistan, Samarkand;
2 - Samarkand branch of the Republican Scientific Center for Emergency Medicine, Republic of Uzbekistan, Samarkand

e-mail: samstat17@inbox.uz

Аннотация. *Муаллифлар томонидан қорин бўшлиғи аъзолари битишма касаллигини даволаш натижалари, битишмали ичак тутилиши қайталаниши кўрсаткичи ва ўткир битишмали ичак тутилишини лапароскопик адгеолизис қилиш имконияти ўрганилди. Лапаротомия адгеолизис-539, лапаротомия, ичаклар резекцияси, ичакларарo анастомоз билан-246, лапаротомия, ичак резекцияси ва стомалар шакллантириш-88, лапароскопик адгеолизис-114 та беморда қилинган ва бу жами операция бўлганларнинг (987) 11,5% ни ташкил қилади. Лапароскопик адгеолизисни қўллаш беморлар меҳнат қобилиятининг эрта тикланишини, битишма касаллиги қайталанишини камайтиради ва стационарда беморлар ётиш кунларини қисқартиради.*

Калит сўзлар: *битишмали ичак тутилиши, лапароскопик адгеолизис.*

Abstract. *The authors studied the results of treatment of patients with adhesive disease of the abdominal cavity, determined the frequency of relapses of adhesive intestinal obstruction and studied the possibility of laparoscopic adhesiolysis in the surgical treatment of acute adhesive intestinal obstruction. laparotomy adheziolysis - 539, intestinal resection laparotomy with interintestinal anastomosis-246, intestinal resection laparotomy with excretion of intestinal fistula-88, laparoscopy adhesiolysis-114, which was 11.5% (987) operations due to AAIB. The use of laparoscopic adhesiolysis promotes early recovery, reduces the frequency of relapsed adhesive disease, reduces the time of hospitalization.*

Keywords: *adhesive intestinal obstruction, laparoscopic adhesiolysis.*

Введение. Со времени, когда хирургические вмешательства на органах брюшной полости были внедрены в широкую хирургическую практику, проблема спаечного заболевания брюшины не потеряла своей актуальности в настоящее время [1, 2]. Подтверждая международный статус проблемы, в 1996 г. в Далласе, штат Техас, США, было образовано Международное спаечное общество (The International Adhesions Society (IAS). Оперативные вмешательства по поводу спаечной болезни брюшной полости не исключают возможность рецидива, а порой являются стимулирующим фактором спайкообразования [11]. Адгезиолизис при лапаротомии не является гарантией их отсутствия в дальнейшем. По некоторым данным, рецидивы возникают до 50 % случаев, повторные операции увеличивают риск образования спаек и их осложнений [5, 7, 10]. Возможность лапароскопического разрешения непроходимости путем рассечения спаек (адгезиоэнтеролизис) у

пациентов с поздней острой спаечной кишечной непроходимостью широко обсуждается на страницах печати, но практически отсутствуют данные о возможностях применения этого метода у больных с ранней острой тонкокишечной непроходимостью [3, 8, 9, 10]. По данным ряда авторов, доля лапароскопических операций варьирует от 11,4 [11] до 97,0% [1]. Имеется ряд работ, в которых описываются явные преимущества лапароскопических операций при острой кишечной непроходимости по сравнению с открытыми операциями [9, 10]. При этом количество осложнений после выполненных лапароскопических операций на 25% меньше, чем после открытых операций [4]. Такая разница в частоте применения лапароскопии может говорить о значительных различиях в выборе показаний к применению лапароскопической операции при ОКН или о применении недостаточно четких рекомендаций.

Цель. Улучшение результатов лечениия больных со спаечной болезнью органов брюшной полости, снижение частоты рецидивов спаечной кишечной непроходимости и изучить возможности лапароскопического адгезиолизиса в хирургическом лечении острой спаечной кишечной непроходимости.

Материалы и методы. Для сравнения эффективности лапароскопического адгезиолизиса нами проанализированы результаты лечения 1988 больных с острой кишечной непроходимостью, в Самаркандском филиале РНЦЭМП в период с 2010 по 2019 гг. Пациенты были в возрасте от 18 до 75 лет (в среднем 56,6±3,7). Среди больных мужчин было 1342 (67,5 %), а женщин – 646 (32,5 %). Из общего числа больных у 1286 (64,7%) диагностирована тонкокишечная, у 702 (35,3%) больных определена толстокишечная непроходимость. Оперативное лечение было применена у 987 больных (49,6%), из них у 706 (71,5%) больных выявлено тонкокишечная и у 281 больных толстокишечная непроходимость. Наиболее частые причины спаечной кишечной непроходимости приведены в таблице 1.

Таблица. 1. Причины острой спаечной кишечной непроходимости.

Причины	Количество больных	
	абс.	%
Ранее не оперированные	126	6,33
Аппендектомия	605	30,43
Оперированные по поводу ОКН	579	29,12
Оперированные по поводу травмы брюшной полости	296	14,88
Гинекологические операции	212	10,66
Холецистэктомия	117	5,88
Резекция желудка	53	2,66
Всего	1988	100

Частота развития спаечной кишечной непроходимости в зависимости от кратности перенесенных операций среди наблюдаемых больных приведена на рисунке 1.

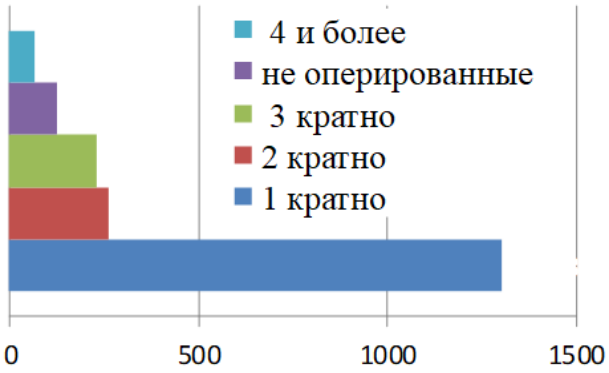

Рис. 1. Частота развития спаечной кишечной непроходимости

Результаты и обсуждение. Проводился анализ клинических наблюдений больных с ОКН на основании изучения анамнеза, жалоб больного, данных объективного и инструментального обследования. При поступлении в стационар всем больным выполняли клинический и биохимический анализы крови, рентгенологическое исследования, ЭКГ, УЗИ органов брюшной полости и диагностическую лапароскопию, а при необходимости мультиспиральную компьютерную томографии. Характер оперативных вмешательств: лапаротомия адгезиолизис- 539, лапаротомия резекция кишечника с наложением меж кишечного анастомоза- 246, лапаротомия резекция кишечника с выведением кишечного свища-88, лапароскопия адгезиолизис-114, что составило 11,5% из (987) операций по поводу острой спаечной кишечной непроходимости за 2010-2019 гг.

Доступ осуществляется после наложения карбоксиперитонеума через иглу Вереша, введенную на расстоянии 5-7 см от послеоперационного рубца по среднеключичной линии ниже реберной дуги на 4 см во избежание повреждения кишечника. В той же точке в удобных для манипуляций местах вводится троакар. Обследование кишечника начинается с свернутых петель. У большинства пациентов была непроходимость, и у них были сплетения, похожие на пуповину. Рассечение спаек проводят с хорошей визуализацией на расстоянии не менее 1 см от кишечной стенки. Короткие (менее 2 см) закрепленные в форме шнура адгезии (стержни), сосуды, пересекающиеся ножницами между наложенными зажимами, без использования коагуляции во избежание термического повреждения соседнего элемента. Ограниченные по площади плоские спайки анатомически точно разделяют ножницы с их полной визуализацией и осторожным вытягиванием кишечника, отступая не менее чем на 0,5 см от его стенок, без исполь-

зования электрокоагуляции. При наличии обширных (III-IV степени) грубых спаек в брюшной полости, присущих более чем 1-2 анатомическим областям, или при обнаружении конгломератов спаянных кишечных петель, а также при сложных спайках из-за наличия очень отдельных кишечные петли, приступаем к лапаротомии. Во время операции мы сталкивались с различными вариантами вскрытия и разделения на следующие группы: единичные, грубые, пуповинные отдельные спайки, выявленные у 399 пациентов, множественные плоские висцеро-париетальные спайки у 549 пациентов, прилегающий раковинный желудок у 39 пациентов. Коэффициент конверсии составляет 18%. Основными причинами трудностей при разделении спаек и конгломератов являются тонкая кишка, некроз кишечника или травматические повреждения кишечной стенки.

При необходимости для пациентов устанавливается эпидуральная блокада, что позволяет достичь выздоровления в течение следующих 2 дней. Почти все пациенты были активированы в течение 1-2 дней. Частота рецидивов после лапаротомии с адгезиолизом наблюдалась у 129 (23,9%) пациентов, после лапароскопии с адгезиолизом у 3 (2,6%) пациентов. После лапароскопического адгезиолиза летальных исходов не было. У 1 больного было кровотечение из перекрещенной спайки, остановленное повторной лапароскопией. Послеоперационный период составил от 3 до 12 дней (в среднем 6,8 дня).

Выводы: 1. Для лапароскопического адгезиолиза следует выбирать пациентов с картиной механической кишечной непроходимости без признаков перитонита, сильного метеоризма и тяжелого эндотоксикоза, без повторных абдоминальных операций. 2. Преимуществами данного вида вмешательства являются низкая инвазивность, раннее восстановление кишечной моторики, ранняя активация пациентов со сниженным риском развития спаечной болезни брюшной полости, госпитализация уменьшается.

Литература:

1. Андрейцев И.Л. Острая спаечная тонкокишечная непроходимость. Диагностика и лечение: Дис. ... д-ра мед. наук. 2005: 398.
2. Жебровский В.В., Тимошин А.Д., Готье С.В. и др. Осложнения в хирургии живота: руководство для врачей. М.: Медицинское информационное агентство. 2006; 448.
3. Матвеев Н.Л., Арутюнян Д.Ю. Внутрибрюшные спайки-недооцениваемая проблема (обзор литературы). Эндоскопическая хирургия. 2007: - С. 60-69.
4. Сапожков А.Ю. Ранняя послеоперационная непроходимость кишечника: Дис. ... канд. мед. наук. Пенза. 2003: 210.
5. Стрижелецкий В.В., Рывкин А.Ю. Новые возможности в диагностике и лечении больных с острой спаечной непроходимостью кишечника с применением эндовидеохирургии. Эндоскопическая хирургия. 2011; 3: 7.
6. Тимофеев М.Е., Волков В.В., Шаповальянц С.Г. Острая ранняя спаечная тонкокишечная непроходимость на современном этапе: возможности лапароскопии в диагностике и лечении. Эндоскопическая хирургия, 2015; 2: 36-52.
7. Cirocchi R., Abraha I., Farinella E. et al. Laparoscopic versus open surgery in small bowel obstruction // Cochrane Database Syst. Rev. 2010; 17 (2): CD007511.
8. Essani R, Bergamaschi R. Laparoscopic management of adhesive small bowel obstruction. Tech Coloproctol. 2008; 12:4: 283-287.
9. Essani R, Bergamaschi R. Laparoscopic management of adhesivesmall bowel obstruction. Tech Coloproctol. 2008; 12:4: 283-287.
10.Mancini G.J., Petroski G.F., Lin W.C. et al. Nationwide impact of laparoscopic lysis of adhesions in the management of intestinal obstruction in the US // J. Am Coll. Surg. 2008; 207: 520–526.
11.Ming-Zhe L., Lei L., Long-bin X. et al. Laparoscopic versus open adhesiolysis in patients with adhesive small bowel obstruction: a systematic review and meta-analysis // Am J. Surg. 2012; 204 (5): 779–786.
12.Vettoretto N, Carrara A, Corradi A. Laparoscopic adhesiolysis: consensus conference guidelines. Colorectal Disease. 2012; 14:5: 208-215.

РЕЗУЛЬТАТЫ ЛЕЧЕНИЯ ОСТРОЙ СПАЕЧНОЙ КИШЕЧНОЙ НЕПРОХОДИМОСТИ МИНИИНВАЗИВНЫМИ СПОСОБАМИ

Хайдаров Г.А., Рузибоев С.А., Даминов Ф.А.

Аннотация. Авторами изучены результатов лечения больных со спаечной болезнью органов брюшной полости, определена частота рецидивов спаечной кишечной непроходимости и изучена возможность лапароскопического адгезиолизиса при хирургическом лечении острой спаечной кишечной непроходимости. Лапаротомия адгезиолизис- 539, лапаротомия резекция кишечника с наложением межкишечного анастомоза- 246, лапаротомия резекция кишечника с выведением кишечного свища-88, лапароскопия адгезиолизис-114, что составило 11,5% из (987) операций по поводу ОСКН. Использование лапароскопического адгезиолизиса способствует раннему восстановлению перистальтики кишечника, снижает частоту рецидивов спаечной болезни, сокращает сроки госпитализации.

Ключевые слова: Спаечная кишечная непроходимость, лапароскопический адгезиолизис.