DOI: 10.38096/2181-5674.2020.2.00105

УДК: 611.35(616.352-007.271)

# СОСТОЯНИЕ НЕЙРОРЕЦЕПТОРНОГО АППАРАТА ПРЯМОЙ КИШКИ ПОСЛЕ ВЫПОЛНЕНИЯ РАЗЛИЧНЫХ ВАРИАНТОВ РЕАНОРЕКТОПЛАСТИКИ

Шамсиев Азамат Мухитдинович[1], Юсупов Шухрат Абдурасулович[1], Сатаев Валерий Уралович[2], Саидов Муродилло Сайфуллаевич[1]
1 - Самаркандский государственный медицинский институт, Республика Узбекистан, г. Самарканд;
2 - Башкирский государственный медицинский университет, Республика Башкортостан, г. Уфа

## РЕАНОРЕКТОПЛАСТИКАНИНГ ТУРЛИ ВАРИАНТЛАРИ БАЖАРИЛШАНДАН СЎНГ ТЎҒРИ ИЧАК НЕЙРОРЕЦЕПТОР АППАРАТИНИНГ ҲОЛАТИ

Шамсиев Азамат Мухитдинович[1], Юсупов Шухрат Абдурасулович[1], Сатаев Валерий Уралович[2], Саидов Муродилло Сайфуллаевич[1]
1 – Самарқанд давлат тиббиёт институти, Ўзбекистон Республикаси, Самарқанд ш.;
2 – Бошқирд давлат тиббиёт университети, Бошқирдистон Республикаси, Уфа ш.

## CONDITION OF A NEURO RECEPTOR APPARATUS OF THE DIRECT GUT AFTER PERFORMANCE OF VARIOUS OPTIONS OF REANORECTOPLASTY

Shamsiev Azamat Muxitdinovich[1], Yusupov Shukhrat Abdurasulovich[1], Sataev Valery Uralovich[2], Saidov Murodillo Sayfullaevich[1]
1 - Samarkand State Medical Institute, Republic of Uzbekistan, Samarkand
2 - Bashkir State Medical University, Republic of Bashkortostan, Ufa

e-mail: shuchrat_66@mail.ru

***Аннотация.*** *Болаларда аноректал нуқсонлар туғма касалликлар тоифасига киради. Баъзи ҳорижий мутахассисларнинг фикрига кўра, ушбу патологияга эга бўлган беморларнинг умумий ўлим даражаси 16-19 фоиздан ошади. Операциядан 6-18 ой ўтгач, операция қилинган 74 беморнинг тўғри ичак дистал қисми шиллиқ қаватидан олинган биопсия намуналарини нейрохистологик тадқиқотлар ўтказилди. Морфометрик тадқиқотлар шуни исботладики, ректал шиллиқ қават аноректал анастомознинг сақланиб қолиши унинг нейрорецепторлари аппарати катта зичлигини сақлаб туришга ёрдам беради ва мушакларнинг тўғри ичак ва ректоанал зонанинг зарур тонусини ҳамда моторикасини тиклашга ёрдам беради.*

***Калит сўзлар:*** *аноректал малформациялар, тоьғри ичакнинг нейироресептор аппарати, реаноректопластика.*

***Abstract.*** *Anorectal malformations in children belong to the category of congenital diseases. According to some foreign experts, the overall mortality rate among patients with this pathology exceeds 16-19%. A series of neurohistological studies of biopsy samples obtained 6-18 months after surgery from the mucous membrane of the distal rectum of 74 operated patients was performed. morphometric studies proved that the preservation of the rectal mucosa in the area of the anorectal anastomosis helps maintain the bulk density of its neuroreceptor apparatus and helps to restore proper muscle tone and the required level of motility of the rectoanal zone.*

***Key words:*** *anorectal malformations, neuroreceptor apparatus of the rectum, reanorectoplasty.*

**Актуальность.** Аноректальные пороки у детей относятся к категории врожденных болезней. Они не только часто встречаются, но и обусловливают стойкую тяжелую инвалидность [2, 3, 7]. По оценкам некоторых зарубежных специалистов, общая летальность среди больных с этой патологией превышает 16-19%. Осложнения после первичной хирургической операции аноректальных пороков развития встречаются в 15-60% случаев. Применяемые отдельными хирургами неадекватные методы лечения отрицательно сказываются на здоровье детей. В одних случаях длительная отсрочка с операцией в надежде на "самоизлечение" приводит к осложнениям, связанным с постоянной инфекцией мочеполовых путей [1, 6].

В других случаях расширенные объемы оперативного вмешательства (например, промежностная проктопластика) приводят к нарушению функции удерживающего аппарата прямой киш-

ки. Известно, что слизистая прямой кишки имеет прямое отношение к функциональному состоянию аноректального жома [4, 5].

**Цель исследования:** оценка степени сохранности интрамурального нейрорецепторного аппарата прямой кишки в отдаленные сроки после выполнения двух видов реаноректопластики (с сохранением слизистой оболочки прямой кишки и с интраректальной демукозацией)

**Материалы и методы.** Проведена серия нейрогистологических исследований биоптатов, полученных через 6-18 месяцев после операции из слизистой оболочки дистальных отделов прямой кишки 74 оперированных больных. Аноректальный порок диагностировали согласно последнему консенсусу стандартов диагнозов аноректальных мальформаций Международной классификации Крикенбек (2005). Биоптаты слизистой прямой кишки брались вовремя ректоромоноскопии у 74 детей и переходной границы свищевого хода в нормальный кишечник, а также начало слепо заканчивающийся кишка у 30 детей с первичным АРМ. Для изучения гистологической структуры слизистой прямой кишки в норме нами взят биопсийный материал у 10 детей, которым была проведена фиброколоноскопия по поводу различных заболеваний, не связанных с патологией прямой кишки и сфинктерального аппарата. Эндоскопические исследования этим детям проводились по поводу заболеваний, не связанных с прямой кишкой. После фиксации материала в 12% нейтральном формалине срезы делали на замораживающем микротоме и криостате после чего импрегнировались азотнокислым серебром по Бильшовскому-Гроссу.

**Результаты и обсуждение.** При нейрогистологическом исследовании препаратов, взятых у детей, не страдающих патологией прямой кишки и сфинктерального аппарата, выявлено, что нервные элементы расположены равномерно по всей площади поля зрения. Нейроны имеют различную форму, чаще всего округлую или овальную с различной степенью аргентофильности. Среди нейронов встречались единичные мультиполярные гипераргентофильные нейроны с короткими отростками – нейроны I-го типа Догеля. Вокруг ганглиев и в толще нервных пучков встречались нейроны с длинными, слегка ветвящимися отростками и высокой степенью аргетофилии – нейроны II типа Догеля. Нервные пучки образовывали тонкие безмиелиновые нервные волокна, проходящие вдоль или по периферии ганглиев (рис. 1).

В различных отделах прямой кишки интрамуральный рецепторный аппарат представлен миелиновым нервным волокном, которое приближаясь к ганглиозной клетке теряет свою миелиновую оболочку и распадется на тонкие конечные веточки. Последние обволакивают нервную клетку со всех сторон, касаются с её капсулой и оканчиваются колечками или ретикулярными пластинами между глиоцитами. Собственно, интрамуральные нервные ганглии в норме имеют обильную рецепторную иннервацию, создающую рецепторные поля, заполняющие весь интрамуральный ганглий.

В норме слизистая и подслизистая оболочки прямой кишки по обилию рецепторного аппарата сопоставимы с мышечной оболочкой, где также отмечаются различной формы инкапсулированные рецепторы и чувствительные кустики. В препаратах, подготовленных из биопсийного материала слизистого слоя прямой кишки детей, перенесших повторную аноректопластику с без интраректальной демукозации, мы не выявили существенные морфологические изменения в интрамуральных ганглиях по сравнению с нормой. Слизистый и подслизистый слои здесь также богато иннервированы чувствительными нервными окончаниями диффузного строения (рис. 2).

**Рис. 1.** Рецепторное поле слизистой прямой кишки: тонкие терминальные волокна, покрывающие нейроны интрамурального ганглия. Импрегнация азотнокислым серебром по Бильшовскому – Гроссу. Объектив 40, окуляр 10.

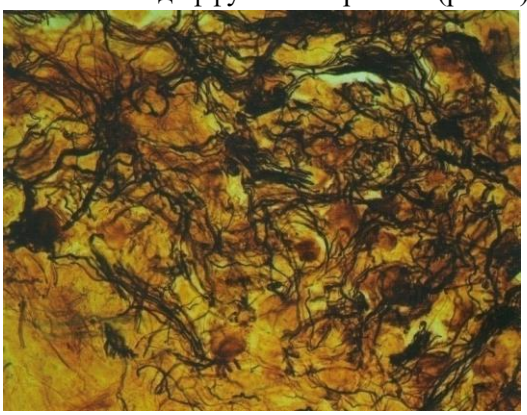

**Рис. 2.** Афферентные нервные волокна, образующие кустиковидные рецепторы вокруг нейронов, плотно упакованные и интенсивно импрегнированные пучки эфферентных нервных волокон. Импрегнация азотнокислым серебром по Бильшовскому – Гроссу. Объектив 10, окуляр 10.

В препаратах выявлялись единичные нейроны, чаще определяли участки без нервных структур. Пространство вокруг ганглий были заполнены рыхлыми, хаотично расположенными прослойками соединительной ткани. Редко в ганглиях встречались отдельные агрегаты нейронов, сохранивших нормальную структуру и интенсивность импрегнации (рис. 3). Морфометрические исследования показали, что в норме объемная плотность рецепторного поля слизистого слоя анального канала составляет 27,7±2,1 мкм3, а у пациентов, перенесших реаноректопластику с сохранением слизистой прямой кишки этот показатель несколько уменьшается и составляет в среднем 20,3±2,6 мкм3 (p<0,05) (табл. 1).

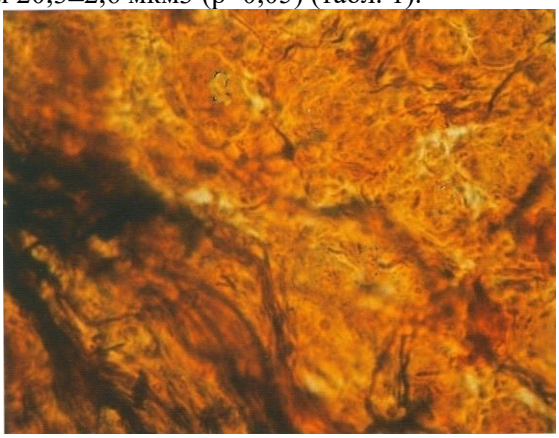

**Рис. 3.** Единичные фрагменты распавшихся чувствительных нервных терминалей среди атрофированных нейронов интрамурального ганглия. Импрегнация азотнокислым серебром по Бильшовскому – Гроссу. Объектив 40, окуляр 10.

**Таблица 1.**

Плотность рецепторного поля (Vv) в слизистой анального канала в отдаленный период после реанопроктопластики, мкм3, M±m

| Группа детей | Плотность рецепторного поля |
|---|---|
| Норма, n=10 | 27,7±2,1 |
| Реаноректопластика с сохранением слизистой | 20,3±2,6 |
| p, t-тест по сравнению с нормой, | t=2,21; p<0,05 |
| Реаноректопластика с демукозацией | 6,3±1,2 |
| p, t-тест по сравнению с предыдущей строкой | t=4,89; p<0,001 |

Существенное (более 4-х кратное) снижение плотности рецепторного поля мы отмечали у детей, которым была выполнена брюшно-промежностная аноректопластика с демукозацией (6,3±1,2 против 20,3±2,6мкм3; p<0,001).

**Заключение:** морфометрическими исследованиями доказано, что сохранение слизистой прямой кишки в зоне аноректального соустья способствует поддержанию объемной плотности ее нейрорецепторного аппарата и способствует восстановлению надлежащего мышечного тонуса и необходимого уровня моторики ректоанальной зоны.

**Литература:**

1. Каримов У.Ш. Нарушение функции аноректальной зоны после первичных радикальных операций у детей и возможности их коррекции: Автореф. дис. ... канд. мед. наук. - М., 2007. - 19 с.
2. Кроль Е.С. Функция запирательного аппарата после оперативной коррекции аноректальных аномалий: Дис. к.м.н. - СПб, 2005- 121 с.
3. Лёнюшкин А.И., Лукин В.В., Окулов Е.А. Аноректальные пороки развития // Бюл. для врачей. - 2004. - №2 (42). - С. 19-31.
4. Cho S., Moore S.P., Fangman T. One hundred three consecutive patients with anorectal malformations and their associated anomalies // Arch. Pediatr. Adolesc. Med. - 2001. - Vol. 155. - P. 587-591.
5. Lam Y.H., Shek T., Tang M.H.Y. Sonographic features of anal atresia at 12 weeks // Ultrasound Obstet. Gynecol. - 2002. - Vol. 19. - P. 523-524.
6. Levitt M., Pena A. Update on Paediatric Faecal Incontinence // Europ. J. Pediatr. Surg. - 2009. - Vol. 19. - P. 1-9.
7. Mandhan P., Qi B.Q., Beasley S.W Aberrations of the intrinsic innervation of the anorectum in fetal rats with anorectal malformations // J. Pediatr. Surg. - 2005. -Vol. 40. - P. 397-402.

## СОСТОЯНИЕ НЕЙРОРЕЦЕПТОРНОГО АППАРАТА ПРЯМОЙ КИШКИ ПОСЛЕ ВЫПОЛНЕНИЯ РАЗЛИЧНЫХ ВАРИАНТОВ РЕАНОРЕКТОПЛАСТИКИ

Шамсиев А.М., Юсупов Ш.А., Сатаев В.У., Саидов М.С.

**Аннотация.** Аноректальные пороки у детей относятся к категории врожденных болезней. По оценкам некоторых зарубежных специалистов, общая летальность среди больных с этой патологией превышает 16-19%. Проведена серия нейрогистологических исследований биоптатов, полученных через 6-18 месяцев после операции из слизистой оболочки дистальных отделов прямой кишки 74 оперированных больных. морфометрическими исследованиями доказано, что сохранение слизистой прямой кишки в зоне аноректального соустья способствует поддержанию объемной плотности ее нейрорецепторного аппарата и способствует восстановлению надлежащего мышечного тонуса и необходимого уровня моторики ректоанальной зоны.

**Ключевые слова:** аноректальные пороки, нейрорецепторный аппарат прямой кишки, реаноректопластика.