DOI: 10.38096/2181-5674.2020.5.00276

УДК: 611-06-66.-611-651.1

# ТУРЛИ КОНТРАЦЕПЦИЯЛАРДАН ФОЙДАЛАНУВЧИ КЛИМАКТЕРИК ЁШДАГИ АЁЛЛАРДА ЭНДОМЕТРИЙНИНГ МОРФОЛОГИК ТАВСИФИ

Хамдамова Мухайёхон Тухтасиновна
Абу Али Ибн Сино номидаги Бухоро давлат тиббиёт институти, Ўзбекистон Республикаси, Бухоро ш.

# МОРФОЛОГИЧЕСКАЯ ХАРАКТЕРИСТИКА ЭНДОМЕТРИЯ У ЖЕНЩИН КЛИМАКТЕРИЧЕСКОГО ВОЗРАСТА, ИСПОЛЬЗУЮЩИХ РАЗЛИЧНЫЕ ВИДЫ КОНТРАЦЕПЦИИ

Хамдамова Мухайёхон Тухтасиновна
Бухарский Государственный медицинский институт имени Абу Али Ибн Сины,
Республика Узбекистан, г. Бухара

# MORPHOLOGICAL CHARACTERISTICS OF THE ENDOMETRIUM IN WOMEN OF MENOPAUSAL AGE, USING DIFFERENT TYPES OF CONTRACEPTION

Khamdamova Muhayochon Tukhtasinovna
Bukhara State Medical Institute named after Abu ali Ibn Sino, Republic of Uzbekistan, Bukhara
e-mail: muhayo-1969@mail.ru

***Аннотация.*** *Долзарблиги. Бир қанча илмий нашрларнинг мавжудлигига қарамасдан, турли контрацепциялардан фойдаланувчи климактерик ёшдаги аёлларда эндометрийнинг морфологик тавсифининг аҳамияти ўрганилмаган. Тадқиқотнинг мақсади- илмий-тадқиқот ишимизнинг мақсади – турли контрацепциялардан фойдаланувчи климактерик ёшдаги Бухоро вилоятида яшовчи аёлларнинг тана тузилишининг турини ҳисобга олган эндометрийнинг морфологик аҳамиятини ўрганиш. Тадқиқот материали ва усуллари. Бу тадқиқот турли контрацептив воситалар қўллайдиган климактерик ёшдаги 120 та ва контрацептив воситаларидан фойдаланмайдиган 40 та назорат гуруҳи аёлларида ўтказилди. Тадқиқот вазифаларига мувофиқ кузатилаётган барча аёллар 3 та мос кичики гуруҳларга бўлинди. Морфологик тадқиқот учун бачадон ичини қириш йўли билан эндометрий олинди. Хулоса. Шу тариқа, бачадон бўйни ўзгаришини цитологик ўрганишдан олинган натижалар инекцияли контрацептив воситалар қўллаган климактерик ёшли аёлларда морфологик ўзгаришлар билан таққослаганда орал контрацептив воситалар қўллаган климактерик ёшли аёлларда дисплазия ва эрозив жараёнлар фонида саратон олди жараёнларнинг ривожланиш хавфи ўсганлигидан гувоҳлик берди.*

***Калит сўзлар:*** *бачадон ичи контрацепцияси, эндометрий, инъекцион, орал контрацепция, климактерик ёш.*

***Abstract.*** *Relevance. Despite the existence of numerous scientific publications, the importance of morphological description of the endometrium in women of menopausal age using various contraceptives has not been studied. The aim of the study. the aim is to study the morphological value of the endometrium, considering the type of body structure of women living in the Bukhara region of menopausal age, using various contraceptives. Materials and research methods. The study was conducted on 120 women of menopausal age who used various contraceptives, and on 40 control groups who did not use contraceptives. All women observed in accordance with the study goals were divided into 3 suitable subgroups of the group. For morphological examination, the endometrium was taken by scraping the inner surface of the uterus. Conclusions. Thus, the results of a cytological study of changes in the cervix against the background of dysplasia and erosive processes in women of menopausal age who used oral contraceptives, compared with morphological changes used injectable contraceptives, indicated an increased risk of developing processes.*

***Keywords:*** *intrauterine contraception, endometrium, injectable, oral contraception, menopausal age.*

**Долзарблиги.** Замонавий мамлакатимиз ва чет эл адабиётларидаги маълумотлар биопсия ёрдамида олинган материалнинг морфологик тадқиқоти, гистероскопияси билан бир қаторда эндометрийнинг гиперплазияси диагностикасида [1,3,9] катта аҳамиятга эгалиги ҳақида гувоҳлик қилади. Ҳозирги вақтгача эндометрий гиперпластик жараёнининг ташхислаш усули, яъни ташхислашнинг "олтин стандарт"-и эндометрий биоптатини гистологик текшириш усули бўлиб қолмоқда[2,5,8]. Бачадон бўшлиғидан олинган аспиратни текшириш катта қизиқиш уйғотмоқда. Аспират олиш муолажасининг кам инвазивлиги ва айни вақтда юқори маълумотли эканлиги, бу усулни амбулатор шароитда ва ҳатто бир неча маротаба ишлатиш имкониятини беради [4,6,7].

Шунинг учун ҳам эндометрий гиперплазиясини самарали ва нисбатан арзон диагноз қўйиш усулларини топишга қаратилган илмий ишлар алоҳида аҳамиятга эга.

**Илмий-тадқиқот ишимизнинг мақсади** – турли контрацепциялардан фойдаланувчи климактерик ёшдаги Бухоро вилоятида яшовчи аёлларнинг тана тузилишининг турини ҳисобга олган эндометрийнинг морфологик аҳамиятини ўрганиш.

**Тадқиқот материали ва усули.** Тадқиқотлар турли контрацептив воситаларни қўллаган, климактери ёшидаги 120 нафар аёлда ва контрацептив воситаларидан фойдаланмайдиган 40 та назорат гуруҳи аёлларида ўтказилди. Тадқиқот вазифаларига мувофиқ кузатилаётган барча аёллар 3 та мос кичик гуруҳларга бўлинди. Морфологик тадқиқот учун бачадон ичини қириш йўли билан эндометрий бўлаклари олинди. Бачадон бўшлиғидан биопсия тадқиқотига юборилган материал макроскопик таърифланди, зарурият бўлганида бўлаклар олиниб, бир сутка 10-15% формалинга қўйилди, кейин бу бўлаклар бир неча соат давомида оқава сувда ювилди. Кейин бўлаклар спирт, хлороформга эга батарея бўйлаб ўтказилди, батарея 7 банкадан иборат. Бизнинг ҳолатимизда 4 банка танланди: спиртга хлороформ қўшилган ва хлороформга эга икки банка. Бутун батарея бўйича барабан бир сутка давомида ўтади. Кейин хлороформ ва парафиндан ташкил топган “бўтқага” қўйилади. 1-2 соатга 37 даражали термостатга ботирилади, кейин 1 соатга шимиши учун 57 даражали термостатга қўйилади. Фақат бир соатдан кейин совиш, қотишига йўл қўямиз ва шундан сўнг парафин блок кесиб олинади. Блок ёғоч кубикка маҳкамланади ва микротомда ингичка қатлам билан кесамиз. Шишаларни кесиш учун олдиндан тайёрлаймиз, оқсил сурилади ва қирқилган материаллар спиртовкага тешилади, шишаларга маҳкамланади ва гематоксилин ва эозинда бўялади. Бўягандан сўнг балзам билан белгилаб, қоплама шиша билан қопланади. Тайёр препаратлар Германияда ишлаб чиқарилган Леика бинокуляр микроскопида кузатилиб, HL35 веб камерасида суратга олинди. Орал контрацептив воситаларни қўллаган климактерик ёшидаги аёлларда эндометрий қириндиларнинг морфологик тадқиқотида эндометрий безларининг ифодаланган гиперпластик жараёнлари аниқланди, безлар ўралган (1-расм), уларнинг эпителийси кўп қаторли, алоҳида ҳолатларда эпителийнинг безлар ковагига чиқиши билан кўп қатламли (2-расм), стромада ҳужайраларнинг ифодаланган ёки ўчоқли децидуал трансформацияси кузатилди (3-расм). Инъекцияли контрацептив воситалар қўллаган, климактерик ёшидаги аёлларда эндометрий бўлаклари гистологик ўрганилганида безлар сонининг камайиши, базал ва фунционал қатламларнинг юпқалашиши, строма ҳужайраларининг норавон децидуализацияси, алоҳида безларнинг тинч ҳолати билан тавсифланадиган, асосан гипопластик бузилишлар аниқланди (5-расм).

**Хулоса.** Эндометрияда ултратовушли ва морфологик тадқиқотлар натижасида эндометрийнинг кўпчилик аёлларда экстрагенитал патологиялар билан эндометрий гиперплазияси ва эндометрий полиплари кўринишидаги патологик трансформацияси аниқланди, назорат гуруҳида – 45,4% кузатувлар, таққослаш гуруҳида – фақат 11,0% да. Эндометрийнинг гипопластик тузилиши фақат асосий текширув гуруҳида, инъекцияли контрацептивлардан фойдаланган аёлларда ўринли бўлди. Бачадон шиллиғининг гипоплазияси назорат гуруҳида 1,2% аёлда кузатилди. Эндометрийнинг меъёрий тузилиши секреция ёки пролиферация фазасида кўрилди, фақат назорат гуруҳидаги аёллар ва мис таркибли бачадон ичи контрацептив воситалардан фойдаланган аёлларда кузатилди.

**Хулоса.** Эндометрияда ултратовушли ва морфологик тадқиқотлар натижасида эндометрийнинг кўпчилик аёлларда экстрагенитал патологиялар билан эндометрий гиперплазияси ва эндометрий полиплари кўринишидаги патологик трансформацияси аниқланди, назорат гуруҳида – 45,4% кузатувлар, таққослаш гуруҳида – фақат 11,0% да.

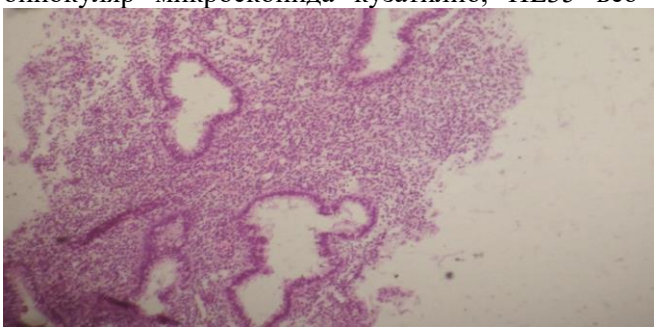

**1- расм.** Эндометрия бўлакларида ўралган ва кистоз ўзгарган безлар сонининг ортиши. Строма ихчам, гистиоцитларга эга. Гематоксилин ва эозин билан бўялган. Кат. 10,0

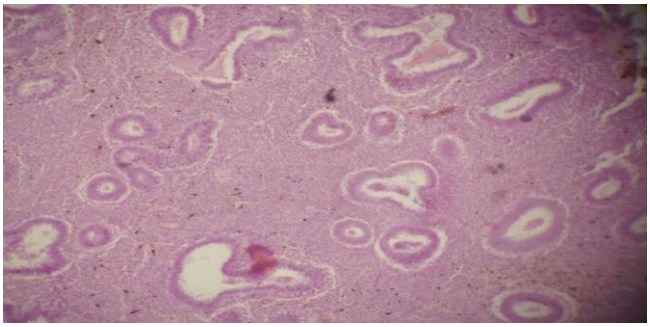

**2- расм.** Пролиферация ҳолатида кистоз ўзгарган безларнинг кескин гиперплазияси билан эндометрий кўриниши, эпителий кўп қаторли. Строма ихчам. Гематоксилин ва эозин билан бўялган. Кат. 10,0.

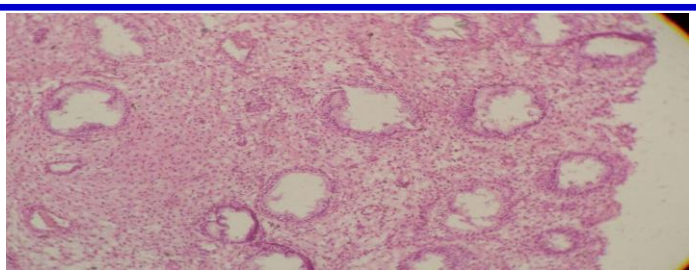

**3- расм.** Строма ҳужайраларининг ифодаланган децидуал трансформацияси, безлар секреция фазасида, нотўғри шакл ва катталикда. Гематоксилин ва эозин билан бўялган. Кат. 10,0

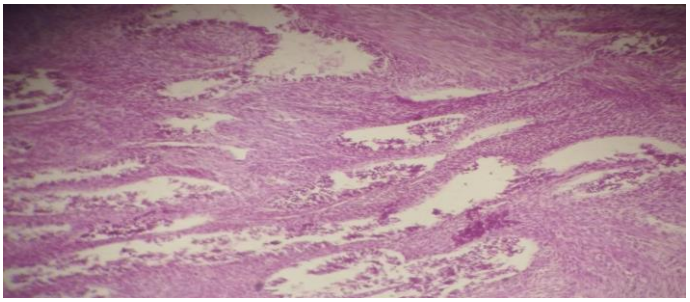

**4-расм.** Эндометрий безлари ёриқларида кистоз ўзгаришлар билан, эпителий деформацияси. Гематоксилин ва эозин билан бўялган. Кат. 10,0

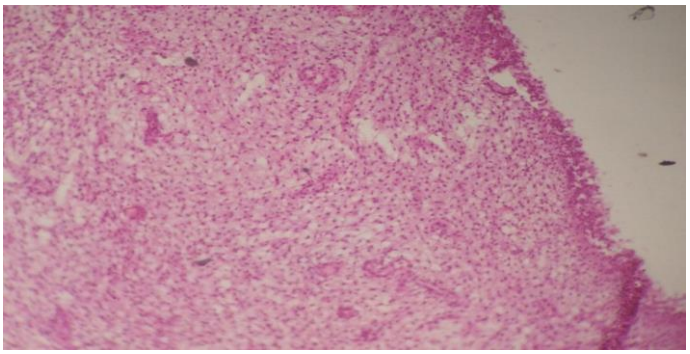

**5- расм.** Эндометрий базал қатламининг юпқалашиши, безлар сони кескин камайган, стромада ҳужайраларнинг ўчоқли децидуализацияси. Гематоксилин ва эозин билан бўялган. Кат. 10,0

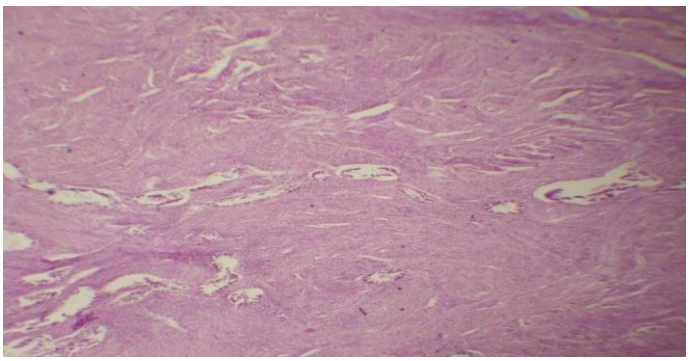

**6- расм.** Эндометрий безлари гипоплазияси билан узоқлашган бачадон. Гематоксилин ва эозин билан бўялган. Кат. 10,0

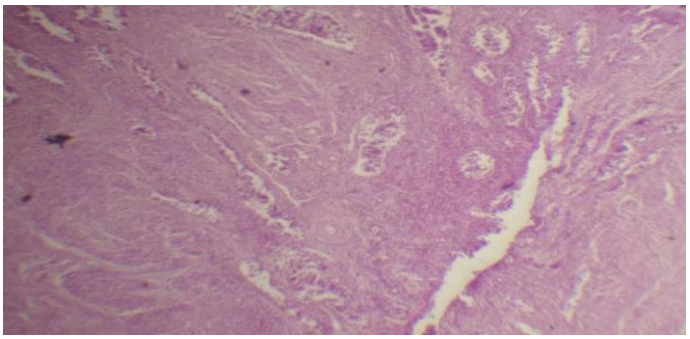

**7- расм.** Узоқлашган бачадон, бўшлиқ бир нечта деформацияланган безлар билан қисқарган. Гематоксилин ва эозин билан бўялган. Кат. 10,0

Эндометрийнинг гипопластик тузилиши фақат асосий текширув гуруҳида, инъекцияли контрацептивлардан фойдаланган аёлларда ўринли бўлди. Бачадон шиллиғининг гипоплазияси назорат гуруҳида 1,2% аёлда кузатилди. Эндометрийнинг меъёрий тузилиши секреция ёки пролиферация фазасида кўрилди, фақат назорат гуруҳидаги аёллар ва мис таркибли бачадон ичи контрацептив воситалардан фойдаланган аёлларда кузатилди. Эндометрий полипларининг морфологик тузилишида барча беморларда безли (41,1%) ва аралаш полиплар (19,9%) устунлик қилганлигини айтиб ўтиш лозим. Тадқиқотларимиздан олинган натижалар бўйича эндометрий полипларининг ултратовушли полиплари ва гистологик материалнинг мос бўлиши 98,6% кузатувларда аниқланди. Шундай қилиб, юқорида келтирилганлардан келиб чиқиб орал ва инъекцион контрацептив воситалар қўллаган аёлларда эндометрийнинг морфологик ўзгаришлари менструал циклнинг эрта пролиферия фазасига кўпроқ диагностик аҳамиятли бўлган деган хулосага келиш мумкин. Климактерик ёшда инъекцион контрацептивларидан фойдаланувчи климактерик ёшдаги аёллар гуруҳида гистологик тадқиқотларнинг кўрсаткичлари эндометрий безларининг гипоплазияси, базал қатламнинг юпқалашиши ва орал контрацептивлардан фойдаланган, текширилган аёлларда ифодаланган децидуал метаморфоз билан безларнинг кескин гиперплазияси билан кузатилди, буни тухумдонлар функциясининг гормонал бузилишлари билан боғлаш мумкин.

**Адабиётлар:**

1. Allais Gianni, Giulia Chiarle, Silvia Sinigaglia, Gisella Airola, Paola Schiapparelli, Fabiola Bergandi and Chiara Benedetto. 2017. - I Treat migraines with contraceptives.- Neurological Sciences volume 38, pages85–89(2017).
2. Bahamondes Luis, M. Valeria Bahamondes, Valesca Modesto, Jan B. Tilly, Alvikler Magalhaines, Joao Luis Pinto e Silva, Eliana Amaral, and Daniel R. Michel. 2013. "The effect of hormonal contraceptives during breastfeeding on breast milk intake and baby growth.- Fertility and Sterility® Vol. 100, No. 2, August 2013 445 – 450 pp.
3. Bernard, P., G. Ninot, P. L. Bernard, M. C. Picot, A. Jaussent, G. Tallon and H. blaine. 2015. "The effect of six-month walking on depression in inactive postmenopausal women: a randomized controlled trial.- Aging and mental health Pages 485-492.
4. Berry-Bibi Erin N., Myung-Jin Kim, Naomi K. Tepper, Hallie E. M. Riley, Catherine M. Curtis. 2016. "The combined use of St. John's wort and hormonal contraceptives: a systematic review." Contraception.
5. Casado-Espada, Nerea M., Ruben de Alarcon, Javier I. de La Iglesia-Larrad, Berta Bothe-Bonaechea, and angel L. Montejo. 2019. "Hormonal contraceptives, female sexual dysfunction and management strategies: an overview.- Journal of clinical medicine 2019, volume 8, pp908-930 https://doi.org/10.3390/jcm8060908
6. Khamdamova M. T. Echographic features of the range of variability in the size of the uterus and ovaries in women of menopausal age using oral and injectable forms of contraception. American Journal of Medicine and Medical Sciences 2020, 10(8): 580-583 DOI: 10.5923/j.ajmms.20201008.09
7. Khamdamova M. T. Somatometric characteristics of women of the first and second period of adulthood using different contraceptives with different body types. The american journal of medical sciences and pharmaceutical research. SJIF-5.286 DOI-10.37547/TAJMSPR Volume 2 Issue 8, 2020 ISSN 2689-1026. The USA Journals, USA www.usajournalshub.com/inde x.php/tajmspr.

## МОРФОЛОГИЧЕСКАЯ ХАРАКТЕРИСТИКА ЭНДОМЕТРИЯ У ЖЕНЩИН КЛИМАКТЕРИЧЕСКОГО ВОЗРАСТА, ИСПОЛЬЗУЮЩИХ РАЗЛИЧНЫЕ ВИДЫ КОНТРАЦЕПЦИИ

Хамдамова М.Т.

**Аннотация.** Актуальность. Несмотря на наличие множественный научных публикаций, важность морфологического описания эндометрия у женщин климактерического возраста, использующих различные контрацептивы, не изучена. Целью исследования является изучение морфологического значения эндометрия, учитывающего тип строения тела женщин, проживающих в Бухарской области климактерического возраста, использующих различные контрацептивы. Материал и методы исследования: Исследование проводилось на 120 женщинах климактерического возраста, которые использовали различные противозачаточные средства, и на 40 контрольных группах, которые не использовали противозачаточные средства. Все женщины, наблюдавшиеся в соответствии с целями исследования, были разделены на 3 подходящие подгруппы группы. Для морфологического исследования эндометрий брали путем выскабливания внутренней поверхности матки. Вывод. Таким образом, результаты цитологического исследования изменений шейки матки на фоне дисплазии и эрозивных процессов у женщин климактерического возраста, применявших оральные контрацептивы, по сравнению с морфологическими изменениями, применявших инъекционные контрацептивы, свидетельствовали о повышении риска развития процессов.

**Ключевые слова:** внутриматочная контрацепция, эндометрий, инъекционные, оральные контрацепция, климактерический возраст.