

ПРОГНОЗИРОВАНИЕ СИНДРОМА МИРИЗЗИ У БОЛЬНЫХ С ЖЕЛЧЕКАМЕННОЙ БОЛЕЗНЬЮ



Давлатов Салим Сулаймонович¹, Курбонов Низом Азизович², Набиев Бобир Баходирович¹, Хамдамов Илхом Бахтиёрович¹

1 - Бухарский государственный медицинский институт, Республика Узбекистан, г. Бухара;

2 - Самаркандский государственный медицинский университет, Республика Узбекистан, г. Самарканд

ЎТ ТОШ КАСАЛЛИГИ БИЛАН ОҒРИГАН БЕМОРЛАРДА МИРИЗЗИ СИНДРОМИНИ БАШОРАТ ҚИЛИШ

Давлатов Салим Сулаймонович¹, Курбонов Низом Азизович², Набиев Бобир Баходирович¹, Хамдамов Илхом Бахтиёрович¹

1 – Бухоро Давлат тиббиёт институти, Ўзбекистон Республикаси, Бухоро ш.;

2 - Самарқанд давлат тиббиёт университети, Ўзбекистон Республикаси, Самарқанд ш.

PREDICTION OF MIRIZZI SYNDROME IN PATIENTS WITH CHOLELITHIASIS

Davlatov Salim Sulaymonovich¹, Kurbonov Nizom Azizovich², Nabiyev Bobir Bakhodirovich¹, Khamdamov Ilkhom Bakhtiyorovich¹

1 - Bukhara State Medical Institute, Republic of Uzbekistan, Samarkand, Bukhara

2 - Samarkand State Medical University, Republic of Uzbekistan, Samarkand;

e-mail: salim.davlatov@mail.ru

Резюме. Тадқиқот мақсади. Замонавий текшириш усуллари тадқиқ этиб, Мириззи синдроми диагностикаси натижаларини яхшилаш. Тадқиқот материали. Тадқиқот иши Мириззи синдроми билан асоратланган ўт тош касаллиги бўлган 62 нафар Республика ихтисослаштирилган шошилинч тиббий ёрдам илмий – амалий Марказ Самарқанд филиали хирургия бўлимларида 2016 йилдан 2021 йилгача даволанган беморларда олиб борилди. Тадқиқот натижалари. Клиник ва инструментал тадқиқот усуллари ретроспектив ва қиёсий таҳлил қилиш асосида биз Мириззи синдроми билан асоратланган ўт тош касаллигининг паст, ўрта ва юқори эҳтимоли бўлган беморлар гуруҳини аниқладик. Хулосалар. ЭРПХГнинг информативлиги ултратовуш текширувидан (43,6%) юқори (58,3%). Бироқ, контрастли воситани киритиш билан ўт йўллари ички босимнинг ошиши хавфи, эҳтимоли, кўпинча холецисто-холедохиал оқма ва ўт пуфагининг тасвири аниқланмаслигига сабабчи бўлади. Мириззи синдромида эндоскопик текширувлардан сўнг панкреатит белгиларининг пайдо бўлиши эҳтимоли юқори. Мириззи синдроми диагностикасида МРПХГ текшириши усули ноинвазивлигини кўрсатди, диагностиканинг афзаллиги 77,8% ни ташкил этди, яъни ЭРПХГ ва ултратовуш текширувидан юқори. МРПХГ - Мириззи синдроминанинг диагностикасида юқори афзалликка эга бўлган текшириш усули ҳисобланади, шунингдек юқори диагностик сезгирлик билан ушбу патологиянинг морфологик турини аниқлашга имкон беради.

Калит сўзлар: Мириззи синдроми, диагностика, башорат қилиш.

Abstract. The aim of the study was to improve the results of diagnosis of Mirizzi syndrome by introducing modern research methods. Research material. The work is based on an assessment of the results of surgical treatment of 62 patients with cholelithiasis complicated by Mirizzi syndrome, who were hospitalized in the surgical departments of the Republican Specialized Scientific and Practical Center for Emergency Medical Care of the Samarkand Branch for the period from 2016 to 2021. Research results. Based on a retrospective and comparative analysis of clinical and instrumental research methods, we identified a group of patients with low, medium and high probability of cholelithiasis complicated by Mirizzi syndrome. Conclusions. The informativeness of ERHPG is higher (58.3%) than ultrasound (43.6%). However, the danger of causing an increase in intraductal pressure with the introduction of a contrast agent is probably often the reason for the lack of image of the cholecystocholedochal fistula and gallbladder. After endoscopic interventions in Mirizzi syndrome, signs of pancreatitis are possible. When diagnosing Mirizzi's syndrome, MRPHG proved to be non-invasive, the efficiency was 77.8%, i.e. higher than ERHPG and ultrasound. MRPHG is a method that has a higher resolution in the diagnosis of Mirizzi syndrome and allows to determine the morphological type of this pathology with high diagnostic sensitivity.

Key words: Mirizzi syndrome, diagnostics, prognosis.

Актуальность. Синдром Мириizzi (СМ) часто проявляется в острой форме; однако хроническая форма является столь же или даже более распространенной формой проявления [5]. Хотя клинические проявления синдрома Мириizzi неспецифичны, наиболее распространенной формой клинических проявлений синдрома Мириizzi является механическая желтуха (60–100%), сопровождающаяся болью в животе в правом верхнем квадранте живота (50–100%) и лихорадка у пациента с известной или предполагаемой желчнокаменной болезнью [1, 4, 7, 10]. Иногда может быть выявлена предшествующая недавняя желтуха. Часто пациенты с синдромом Мириizzi обращаются на фоне острого холецистита, острого холангита или острого панкреатита [1, 2, 8, 15]. Недавно был описан и подтвержден синдром Мириizzi при желчнокаменной непроходимости кишечника как еще одно клиническое проявление, о котором должны помнить хирурги [4, 8].

Предоперационная диагностика синдрома Мириizzi с последующим продуманным хирургическим планированием имеет первостепенное значение [6]. Частота повреждений желчных протоков у пациентов, оперированных с синдромом Мириizzi без предоперационной диагностики, может достигать 17% [14]. Предоперационная диагностика синдрома Мириizzi сложна и может быть поставлена только у 8–62,5% пациентов [6, 9, 16]. Если предоперационный диагноз не поставлен, необходимо выявление во время операции и надлежащее лечение. Неадекватное распознавание этого состояния приводит к высокой предоперационной заболеваемости и смертности [14, 17]. Диагноз синдрома Мириizzi основан на ранее описанных клинических характеристиках и высоком индексе подозрительности или хирургической интуиции, которые могут быть дополнены радиологическими изображениями и эндоскопическими процедурами.

Проведенный анализ литературы свидетельствует о том, что в настоящий период диагностика СМ относится к одной из актуальных и до конца нерешенных проблем современного здравоохранения. В этой связи возникает необходимость пересмотра критериев радикальности оперативного вмешательства при СМ в зависимости от информативности неинвазивных методов медицинской визуализации, позволяющих на предоперационном этапе оценить особенности клинического течения заболевания и выявить признаки агрессии заболевания, в связи с чем, особенно актуальной становится оптимизация алгоритма диагностики с целью выбора наиболее радикальной тактики хирургического лечения в каждом конкретном случае.

Целью исследования явилось улучшение результатов диагностики синдрома Мириizzi путем внедрения современных методов исследования.

Материал исследования. Работа основана на оценке результатов хирургического лечения 62 больных с желчекаменной болезнью (ЖКБ) осложненной синдромом Мириizzi, находившихся на стационарном лечении в хирургических отделениях Республиканского специализированного научно-практического Центра экстренной медицинской помощи Самаркандского филиала (РСНПЦЭМПИСФ) за период с 2016 по 2021 годы.

Результаты исследования. При обследовании пациентов с СМ до операции у 7 пациентов столкнулись с тем, что при наличии признаков, указывающих на данное осложнение ЖКБ, они не были учтены врачами диагностики и хирургами и не поставлен соответствующий диагноз до операции. Посчитали необходимым выделить признаки наиболее важные в отношении диагноза СМ, рассчитать их информативность.

Оценили информативность каждый признак при СМ. Для этого они были объединены в группы:

1. клинико-anamнестические;
2. сонографические;
3. данные ЭРПХГ;
4. данные МРПХГ.

Среди анамнестических данных наиболее информативными оказались такие признаки, как длительность ЖКБ в анамнезе более 7 лет, приступы болей до 3-4 раз в год, периодическое пожелтение кожных покровов или потемнение цвета мочи, чувство дискомфорта в правом подреберье в течение нескольких месяцев, периодические ознобы.

В связи с чем, на основании обзора литературы и собственного опыта нами разработана программа балльной оценки прогнозирования синдрома Мириizzi у больных ЖКБ (табл. 1).

К информативным сонографическими признакам, свидетельствующим о высоком риске наличия СМ у пациента, относятся сморщенный желчный пузырь, расширение внутривенных протоков при нормальном диаметре дистального отдела холедоха, крупный конкремент в пузырном протоке, крупный конкремент в верхней трети холедоха.

Эндоскопическая ретроградная холангиопанкреатография (ЭРХПГ) была выполнена 48 (77,4%) пациентам, которым по данным сонографии было заподозрено СМ. Четырём больным не удалось канюлировать большой дуоденальный сосочек (БДС) по причине наличия парапапиллярного дивертикула у двух больных и невыраженности продольной складки у двух других.

Таблица 1. Балльная система прогнозирования синдрома Мириizzi у больных желчекаменной болезнью

№	Признаки синдрома Мириizzi	Баллы	Количество больных
Клинико-anamнестические данные (n=62)			
1.	Чувство дискомфорта в правом подреберье более месяца	1	52 (83,9%)
2.	Первый приступ печеночной колики	1	8 (12,9%)
3.	Длительность ЖКБ более 10 лет	2	38 (61,3%)
4.	Приступы болей до 3-4 раз в год	3	28 (45,2%)
5.	Периодическое пожелтение кожных покровов или потемнение цвета мочи в анамнезе	4	57 (91,9%)
6.	Периодические ознобы	5	28 (45,2%)
Сонографические признаки (n=62)			
7.	Равномерное расширение холедоха на всем протяжении	1	3 (4,8%)
8.	Крупный конкремент в верхней трети холедоха	1	4 (6,4%)
9.	Нефункциональный (отключенный) желчный пузырь	2	9 (14,5%)
10.	Крупный конкремент в шейки пузыря или в пузырном протоке	3	14 (22,6%)
11.	Расширение внутрпеченочных протоков при нормальном диаметре дистального отдела холедоха	4	19 (30,6%)
12.	Сморщенный желчный пузырь	5	27 (43,5%)
Признаки, выявленные при помощи ЭРХПГ (n=40)			
13.	Гладкие контуры стенок холедоха	1	7 (17,5%)
14.	Наличие патологического соустья между желчным пузырем и общим желчным протоком	2	12 (30,0%)
15.	Сужение (стриктура) гепатикохоледоха в области впадения пузырного протока	3	19 (47,5%)
16.	Расширение проксимальных отделов наружных желчных протоков	4	23 (57,5%)
17.	Сдавление холедоха извне в верхней трети	5	31 (77,5%)
Признаки, выявленные при помощи МРХПГ (n=38)			
18.	Гладкость контуров стенки холедоха на уровне его сужения	1	10 (26,3%)
19.	Равномерное расширение холедоха на всем протяжении	1	15 (39,5%)
20.	Нефункциональный (отключенный) желчный пузырь	2	12 (31,6%)
21.	Наличие конкрементов в пузырном протоке	3	21 (55,3%)
22.	Расширение проксимальных отделов холедоха при наличии нормального размера дистального его отдела	4	29 (76,3%)
23.	Наличие дефекта наполнения в проксимальных отделах холедоха	4	21 (55,3%)
24.	Дефект наполнения холедоха, общий с желчным пузырем	5	36 (94,7%)
25.	Расширение гепатикохоледоха в проксимальных его отделах	5	34 (89,5%)

Еще у четырех пациентов контрастировали только Вирсунгов проток и исследование было прекращено. Таким образом, ЭРХПГ удалось выполнить только 40 (83,3%) больным. Диагноз СМ по данным ЭРХПГ основывался на следующих признаках: расширение проксимальных отделов наружных желчных протоков, наличие патологического соустья между желчным пузырем и общим желчным протоком, сдавление холедоха извне в верхней трети, гладкие контуры стенок холедоха, сужение (стриктура) гепатикохоледоха в области впадения пузырного протока.

У трех пациентов появились опоясывающие боли в верхних отделах живота и подъем амилазы крови до 940 и 1250 Ед/л (N 0-220 Ед/л). После консервативного лечения болевой синдром купировали, уровень амилазы нормализовался. Наши данные совпадают с данными мировой литературы, при проведении исследования R.E. England и D.F. Martin [15] у 4 (16%) из 25 больных после эндоскопических вмешательств при СМ отметили развитие острого холецистита, бронхопневмонии, абсцессов печени.

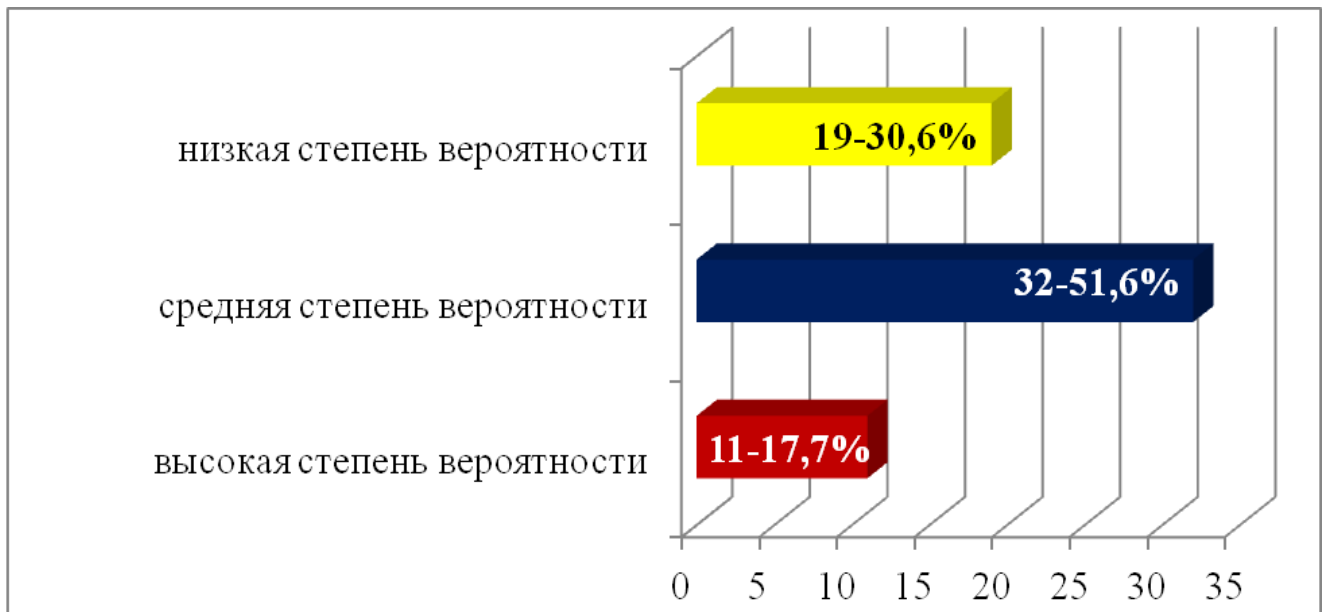


Рис. 1. Распределение больных основной группы по степени вероятности синдром Мирizzi

Наиболее информативными дифференциально-диагностическими признаками при МРХПГ являются: сужение гепатикохоледоха в проксимальных его отделах, гладкость контуров стенки холедоха на уровне его сужения, наличие протяженного пузырного протока, содержащего конкременты, дефект наполнения холедоха, общий с желчным пузырем, расширение проксимальных отделов холедоха при наличии нормального размера дистального его отдела.

Таким образом, на основе ретроспективного и сравнительного анализа клинико – инструментальных методов исследований нами было выделено группа пациентов с низкой, средней и высокой степенью вероятности на желчекаменную болезнь осложненной синдромом Мирizzi.

К группе низкой степени вероятности отнесли 19 (30,6%) больных с суммой баллов от 4 до 10, к группе средней степени вероятности 32 (51,6%) больных с суммарным количеством баллов от 11 до 20 и к группе высокой степени вероятности СМ отнесли 11 (17,7%) больных набравших более 20 баллов (рис. 1).

На предоперационном этапе тактику обследования и ведения хирургических больных можно считать успешной, если она позволяет не только выявить но и снизить периоперационный (ранний) риск развития билиарных осложнений. Таким образом, информация, получаемая с помощью различных методов, согласно данной программе, имеет как диагностическую, так и прогностическую ценность.

Заключение. Таким образом, информативность ЭРХПГ выше (58,3%), чем УЗИ (43,6%). Однако опасность вызвать повышение внутрипротокового давления при введении контрастного вещества, вероятно, часто является причиной отсутствия изображения холецисто-

холедохеального свища и ЖП. После эндоскопических вмешательств при СМ возможны признаки панкреатита. При диагностике СМ МРПХГ оказалось не инвазивным, эффективность составило 77,8%, т.е. выше нежели ЭРПХГ и УЗИ. МРПХГ – метод, обладающие большей разрешающей способностью в диагностике синдрома Мирizzi и позволяющие определить морфологический тип данной патологии с высокой диагностической чувствительностью.

Литература:

1. Алиджанов Ф. Б., Хаджибаев Ф. А., Гуломов Ф. К. Дискуссионные вопросы синдрома Мирizzi //Вестник неотложной и восстановительной хирургии. – 2018. – Т. 3. – №. 3. – С. 218-225.
2. Береговенко Д. А., Горова А. Ю. Синдром Мирizzi. Хирургическое лечение // Современные исследования. – 2018. – №. 10. – С. 62-66.
3. Давлатов С. С., Хидиров З. Э., Насимов А. М. Дифференцированный подход к лечению больных с синдромом Мирizzi //Academy. – 2017. – №. 2 (17).
4. Давлатов С. С., Жураева Ф. Ф., Юсупалиева К. Б. К. Эффективность миниинвазивных методов хирургического лечения больных с острым деструктивным холециститом //Academy. – 2017. – №. 7 (22).
5. Гоч Е.М. Михневич В.В., Толстокоров А.С., Борисов В.А., Коваленко Ю.В., Акчурина, Д.Р. Хирургическое лечение синдрома Мирizzi //Саратовский научно-медицинский журнал. – 2010. – Т. 6. – №. 2.
6. Горохова А. А., Хмара М. Б., Козлов В. В. Лечение ятрогенных повреждений гепатикохоледоха //Бюллетень медицинских интернет-конференций. – Общество с

ограниченной ответственностью «Наука и инновации», 2017. – Т. 7. – №. 6.

7. Коханенко Н. Ю., Глебова А. В. Диагностика и лечение синдрома Мириizzi //Фундаментальные исследования. – 2013. – Т. 3. – №. 12.

8. Климов А. Е. Федоров А.Г., Давыдова С.В., Майзельс Е. Выбор оптимального метода лечения больных с синдромом Мириizzi //Вестник Российского университета дружбы народов. Серия: Медицина. – 2010. – №. 1.

9. Курбаниязов, З. Б., Махмудов, Т. Б., Сулаймонов, С. У., & Давлатов, С. С. (2012). Хирургическое лечение больных с синдромом Мириizzi. *Врач-аспирант*, 51(2.1), 135-138.

10. Майзельс Е. Н. Диагностика и лечение синдрома Мириizzi : дис. – М., 2010, 2010.

11. Назыров Ф. Г., Акбаров М. М., Нишанов М. Ш. Диагностика и лечение синдрома Мириizzi //Хирургия. Журнал им. Н.И. Пирогова. – 2010. – №. 4. – С. 67-73.

12. Назыров Ф. Г., Девятков А. В., Салимов У. Р. Синдром Мириizzi–вариабельность течения с двойным блоком желчеоттока //Анналы хирургической гепатологии. – 2018. – Т. 21. – №. 3. – С. 119-123.

13. Рахманов К. Э., Давлатов С. С. Диагностика и лечение синдрома Мириizzi // Вопросы науки и образования. – 2020. – №. 13 (97). С. 131-135.

14. Рахманов К. Э. и др. Причины и пути предупреждения ранних билиарных осложнений после холецистэктомии // Вестник науки и образования. – 2020. – №. 10-4 (88). – С. 93-97.

15. Kamalesh, N. P., Prakash, K., Pramila, K., George, T. D., Sylesh, A., & Shaji, P. (2015). Laparoscopic approach is safe and effective in the management of Mirizzi syndrome. *Journal of minimal access surgery*, 11(4), 246.

16. Valderrama-Treviño, A. I., Granados-Romero, J. J., Espejel-Deloiza, M., Chernitzky-Camaño, J., Mera, B. B., Estrada-Mata, A. G., ... & Argüero-

Sánchez, R. (2017). Updates in Mirizzi syndrome. *Hepatobiliary surgery and nutrition*, 6(3), 170.

17. Shah O.J. Management of Mirizzi syndrome: a new surgical approach // *ANZ J. Surg.* 2001. V. 71, N 7. P. 423–427.

ПРОГНОЗИРОВАНИЕ СИНДРОМА МИРИZZИ У БОЛЬНЫХ С ЖЕЛЧЕКАМЕННОЙ БОЛЕЗНЬЮ

Давлатов С.С., Курбанов Н.А., Набиев Б.Б., Хамдамов И.Б.

Резюме. Целью исследования явилось улучшение результатов диагностики синдрома Мириizzi путем внедрения современных методов исследования. Материал исследования. Работа основана на оценке результатов хирургического лечения 62 больных с ЖКБ осложненной синдромом Мириizzi, находившихся на стационарном лечении в хирургических отделениях РСНПЦЭМПСФ за период с 2016 по 2021 годы. Результаты исследования. На основе ретроспективного и сравнительного анализа клинико – инструментальных методов исследований нами было выделено группа пациентов с низкой, средней и высокой степенью вероятности на желчекаменную болезнь осложненной синдромом Мириizzi. Выводы. Информативность ЭРХПГ выше (58,3%), чем УЗИ (43,6%). Однако опасность вызвать повышение внутрипротокового давления при введении контрастного вещества, вероятно, часто является причиной отсутствия изображения холецисто-холедохоального свища и ЖП. После эндоскопических вмешательств при СМ возможны признаки панкреатита. При диагностике СМ МРПХГ оказалось не инвазивным, эффективность составило 77,8%, т.е. выше нежели ЭРПХГ и УЗИ. МРПХГ - метод, обладающие большей разрешающей способностью в диагностике синдрома Мириizzi и позволяющие определить морфологический тип данной патологии с высокой диагностической чувствительностью.

Ключевые слова: синдром Мириizzi, диагностика, прогнозирование.