

РАЗРАБОТКА АЛГОРИТМА ЭНДОСКОПИЧЕСКОГО ЛЕЧЕНИЯ БОЛЬНЫХ С ИПСИЛАТЕРАЛЬНЫМИ КАМНЯМИ ПОЧКИ И МОЧЕТОЧНИКА

Д.Х. МИРХАМИДОВ, Ф.А. АКИЛОВ, Ш.Т. МУХТАРОВ, Ф.Р. НАСИРОВ, С.С. КАСИМОВ

1 – Ташкентская Медицинская Академия;

2 - Республиканский специализированный научно-практический медицинский центр урологии, Республика Узбекистан, г. Ташкент

БУЙРАК ВА СИЙДИК НАЙИ ИПСИЛАТЕРАЛ ТОШЛАРИ БЎЛГАН БЕМОРЛАРНИ ЭНДОСКОПИК ДАВОЛАШ АЛГОРИТМИНИ ИШЛАБ ЧИҚИШ

Д.Х. МИРХАМИДОВ, Ф.А. АКИЛОВ, Ш.Т. МУХТАРОВ, Ф.Р. НАСИРОВ, С.С. КАСИМОВ

1 - Тошкент Тиббиёт Академияси;

2 – Республика ихтисослаштирилган урология илмий-амалий тиббиёт маркази, Ўзбекистон Республикаси, Тошкент ш.

DEVELOPMENT OF ALGORITHMS ENDOSCOPIC TREATMENT OF PATIENTS WITH IPSILATERAL KIDNEY AND URETER STONES

D.KH. MIRKHAMIDOV, F.A. AKILOV, SH.T. MUKHTAROV, F.R. NASIROV, S.S. KASIMOV

1 - Tashkent Medical Academy;

2 - Republican Specialized Scientific and Practical Medical Center of Urology, Republic of Uzbekistan, Tashkent

Буйрак ва сийдик найи ипсилатерал тошлари бўлган 146 та беморларни комплекс текширувдан ўтказилди ва даволаш муолажалари ўтказилди. Буйрак ва сийдик найи ипсилатерал тошлари бўлган беморларни эндоскопик даволашнинг алгоритмини қўллаш билан беморларни тошлардан халос бўлиши қариб 87.9%ни ташиқил қилди. Амалиётнинг давомийлиги 75,3±2,6 дақиқани, интраоперацион асоратлар- 2,1±1,2%ни, беморларнинг ўртача стационарда бўлиши -6,2±0,4 кунни ташиқил қилди. Буйрак ва сийдик найи ипсилатерал тошлари бўлган беморларни эндоскопик даволашнинг ташиқил этилган алгоритмини қўллаш натижасида нефролитиаз билан оғриган беморларнинг даволаш самарадорлигини оширди.

Калит сўзлар: нефролитиаз, буйрак ва сийдик найи тошлари, эндоскопик даво, асоратлар.

A comprehensive examination and treatment of 146 patients with ipsilateral kidney and ureter stones was performed. Results: the use of the endoscopic treatment algorithm for patients with ipsilateral kidney and ureteral stones allowed increasing the degree of stone getting to 87.9%, the duration of operations was 75.3 ± 2.6 minutes, the frequency of intraoperative complications was 2.1 ± 1.2% , the average length of stay of patients in the hospital is 6.2 ± 0.4 bed-days. The inclusion in the complex of therapeutic measures of the developed algorithm of endoscopic treatment of patients with ipsilateral kidney and ureter stones allows to increase the effectiveness of treatment of patients with nephrolithiasis.

Key words: nephrolithiasis, kidney and ureter stones, endoscopic treatment, complications

Актуальность. Эффективность эндоурологических вмешательств при мочекаменной болезни (МКБ) подтверждена и считается, что в опытных руках хирурга, перкутанная (чрескожная) нефролитотрипсия (ПКНЛТ) камней верхнего мочевого тракта эффективна и безопасна [3, 10].

Однако существуют ситуации, когда при выполнении упомянутых вмешательств, хирурги сталкиваются с рядом технических трудностей. Это наблюдается при наличии у пациента так называемых «сложных» мочевого камня [4, 11]. В частности, это касается сочетанных камней почки и мочеточника. По данным Тиктинского О.Л. (1980) частота сочетания камня почки и мочеточника колеблется от 4,2 до 20,5% [2, 8]. В клиническом проявлении заболевания, при сочетанных камнях почки и мочеточника, доминируют симптомы, обусловленные камнем мочеточника. Камень мочеточника является окклюзирующим фактором, повышая риск серьезных ослож-

нений мочекаменной болезни [1, 10]. В последние годы разрабатывается концепция выполнения симультанных эндоурологических вмешательств, выполняемых одноэтапно. Она выдвигает вопрос о возможности выполнения одноэтапных операций при лечении больных со сложными формами нефролитиаза, в частности, при сочетанных камнях почек и мочеточников - билатеральных и ипсилатеральных. Такой подход исключает необходимость повторной анестезии, дискомфорта для больных, психологического стресса, связанного с неоднократностью вмешательств и снижает общее время госпитализации. В частности, Sofer M. с соавторами (2014) сообщили о возможности выполнения эндоурологических вмешательств в сочетании с другими операциями в течение одного этапа [7, 9].

Клиника уретеролитиаза в большинстве случаев проявляется болевой симптоматикой [5]. Болевой синдром при этом - один из сильнейших

приступов боли, который может испытывать человек [8]. Синдром почечной колики, обусловленный острой обструкцией мочеточника камнем, является одним из наиболее часто встречающихся urgentных состояний при нефроуретеролитиазе, поэтому задачи лечения этих больных при наличии камней мочевых путей постоянно привлекают внимание урологов [6] и определяют важность и актуальность проблемы [9].

Цель исследования - повысить эффективность лечения больных нефролитиазом путем разработки и внедрения оптимальной тактики эндоскопической хирургии ипсилатеральных камней почки и мочеточника.

Материал и методы. Основу данного исследования составили результаты обследования и лечения 146 больных с ипсилатеральными камнями почки и мочеточника, из них мужчин - 100 (68,5%), женщин - 46 (31,5%). Средний возраст пациентов колебался от 12 до 79 (44,4±4,3) лет. Протокол клинического обследования больных с мочекаменной болезнью включал: оценку жалоб и сбор анамнеза; физикальное обследование; ультразвуковое исследование (УЗИ) почек и мочевых путей; рентгенологическое исследование; общеклинические и биохимические исследования крови; качественный и количественный микроскопический анализ мочи; бактериологическое исследование мочи по показаниям.

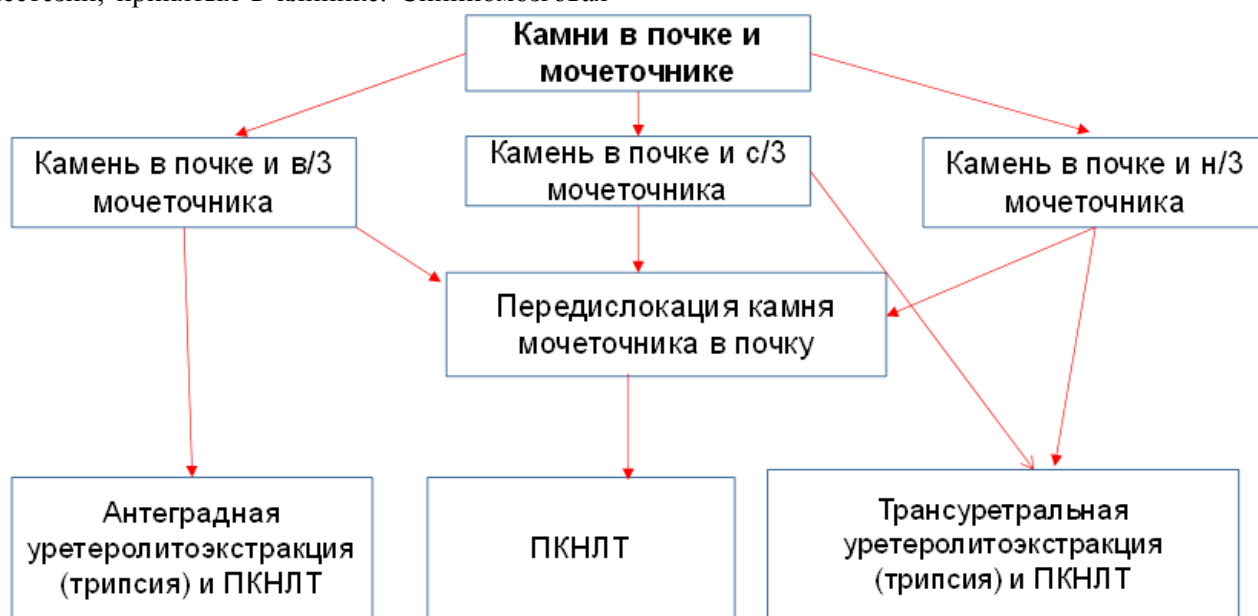
Операции выполняли под одним из видов анестезии, принятых в клинике. Спинальная

анестезия выполнена 103 (70,5%) больным, внутривенная – 6 (4,1%), эндотрахеальный наркоз – 29 (19,9%) и комбинированный – 8 (5,5%). Всем больным были выполнены эндоскопические операции в соответствии разработанного алгоритма эндоскопического лечения больных с ипсилатеральными камнями почки и мочеточника (рис. 1).

Больного укладывается на операционный стол в положении Тренделенбурга, и выполняется стандартная уретроцистоскопия. При выполнении симультанной ипсилатеральной перкутанной нефролитотрипсии в лечении больных с сочетанными камнями почек и мочеточников условия вмешательства могут быть различными, в зависимости от места локализации камня мочеточника.

В случаях, когда камень мочеточника расположен на уровне нижней трети мочеточника производится его фрагментация под визуальным контролем уретерореноскопа или он удаляется целиком при помощи эндоскопического щипца или корзинки Дормиа. Катетеризация мочеточника выполняется катетером 5-8 Ch при помощи уретерореноскопа, затем больной переключался на живот для осуществления чрескожного доступа к почке.

В случаях, когда камень мочеточника расположен на уровне средней или верхней трети мочеточника он перемещается в почку мочеточниковым катетером, путем проталкивания в сторону лоханки под контролем рентгенотелескопии.



ПКНЛТ - перкутанная нефролитотрипсия.

Рис. 1. Алгоритм эндоскопического лечения больных с ипсилатеральными камнями почки и мочеточника.

Мочеточниковый катетер оставляется в просвете мочеточника. Перемещение камня в почку может быть осуществлено уретерореноскопом под визуальным контролем, в этом случае, после перемещения камня выполняется катетери-

зация мочеточника катетером 5-8 Ch. Затем больной переключался на живот для осуществления чрескожного доступа к почке.

В случаях, когда камень мочеточника расположен близко к лоханочно-мочеточниковому

сегменту, и переместить его в почку не удается, мочеточниковый катетер подводится к камню и оставляется там же. Затем больной перекалывается на живот для осуществления чрескожного доступа к почке, с целью удаления камня почки и антеградного удаления камня мочеточника.

В случаях, когда камень мочеточника расположен на уровне средней или верхней трети мочеточника, и переместить его в почку не удается, выполняется уретероскопия. Уретерореноскоп подводится к камню, при помощи лазерного или пневматического литотриптора, камень дезинтегрируется, фрагменты камня перемещаются в почку, по проводнику устанавливается мочеточниковый катетер 5-8 Ch. Затем больной перекалывается на живот для осуществления чрескожного доступа к почке.

Под контролем ультразвукового сканирования и рентгенотелевидения производится пункция чашечки трехступенчатой иглой Ciba 20 и 18.

После выделения мочи по игле Ciba 20 и 18 вводится гибкий стальной проводник 0,035-0,038, по которому вводится дилатационная канюля. По последней в лоханку вводится ригидный проводник Alken. Раневой канал дилатируется при помощи телескопических бужей Alken по проводнику, до тубуса 24-26Ch. Доступ к камню осуществляется под XII ребром или через X - XI межреберье. Все этапы осуществления доступа к камню выполняются под рентгенотелескопией. По тубусу нефроскопа в почку вводится оптика нефроскопа, выполняется нефроскопия для обнаружения камня. Мелкие камни размером до 1,0 см удаляются целиком, при помощи эндоскопических щипцов, более крупные дезинтегрируются при помощи литотриптора и удаляются.

В случаях, когда камень располагается в проксимальном отделе мочеточника близко к лоханочно-мочеточниковому сегменту, и его не удается переместить в почку, он удаляется антеградно, при помощи эндоскопических щипцов уретерореноскопа или нефроскопа (в зависимости от степени дилатации мочеточника над камнем). Крупные камни дезинтегрируются на месте при помощи литотриптора и затем удаляются. После полного удаления камней через тубус нефроскопа в просвет мочеточника антеградно устанавливается интубатор до средней трети мочеточника. Через тубус нефроскопа по интубатору устанавливается нефростомическая трубка, тубус нефроскопа удаляется из почки. Нефростомическая трубка фиксируется к коже путем наложения швов, и присоединяется к мочеприемнику, накладывается асептическая повязка, удаляется мочеточниковый катетер.

В случаях, если камень нижней трети мочеточника был удален при помощи уретерореноскопа, или камень средней или верхней трети моче-

точника был перемещен при помощи уретерореноскопа, после завершения операции мочеточниковый катетер, в качестве интубатора, оставляется в просвете мочеточника на 1-2 суток. В мочевого пузырь устанавливается катетер Foley 16-20 Ch, для последующего наблюдения за характером мочи. Через 1 сутки после операции удаляется катетер Foley.

Эффективность применения методов оперативного лечения оценивали по следующим параметрам: показатель избавления от камней (stone free rate); продолжительность операции; частота, характер и выраженность интра- и послеоперационных осложнений в течение 1 месяца наблюдения после операции; сроки пребывания пациента в стационаре после операции (число койко/дней); сроки удаления дренажей, необходимость в гемотрансфузии; наличие и выраженность болевого синдрома (потребность в диклофенаке в мг); выполнение дополнительных вмешательств (при оставлении резидуальных камней), степень тяжести послеоперационных осложнений по адаптированной классификации Clavien-Dindo.

Наличие резидуальных камней оценивали в период выполнения операции и первые сутки после операции при помощи УЗИ почек и обзорной урографии.

Результаты и обсуждение. Результаты анализа данных анамнеза заболевания показали, что по поводу камней почек и верхних мочевых путей ранее были оперированы 44 (30,1%) пациента, из них 14 (9,6%) больным была выполнена экстракорпоральная ударноволновая литотрипсия (ЭУВЛ), 15 (10,3%) - эндоурологические вмешательства и 15 (10,3%) - традиционные операции.

По характеру камнеобразования первичные камни были у 100 (68,5%) пациентов, рецидивные - у 29 (19,9%) и резидуальные - у 17 (11,6%).

Инфекции мочевых путей (ИМП) в анамнезе имели 65 (44,5%) пациентов. При обращении в клинику температура тела была нормальной у 128 (87,7%) пациентов, субфебрильной - у 6 (4,1%), фебрильной - у 10 (6,8%), гектической - у 1 (0,7%), 1 (0,7%) - больной поступил в состоянии сепсиса.

По результатам клинико-лабораторных исследований, при обращении в клинику, пиурия была выявлена у 110 (75,3%) пациентов, бактериурия - у 66 (45,2%). Идентифицировать вид микрофлоры удалось у 12 (8,2%) пациентов.

В предоперационном периоде пациентам с ИМП, в соответствии с результатами антибиотикограммы, была проведена антибактериальная терапия. Больным, у которых не удалось идентифицировать микрофлору, антибактериальную терапию проводили антибиотиками широкого спектра действия, в основном, препаратами из группы цефалоспоринов и фторхинолонов.

В клинике, перед основной операцией, 67 (45,9%) пациентам была выполнена перкутанная нефростомия по поводу отсутствия функции почки, из них у 5 (3,4%) имелся острый пиелонефрит, у 2 (1,4%) – анурия, у 2 (1,4%) – хроническая почечная недостаточность.

Результаты анализа данных рентгенорадиологических исследований показали, что аномалия развития почек и верхних мочевых путей имелась у 1 (0,7%) пациента – поясничная дистопия почка. Ипсилатеральные камни располагались справа у 52 (35,6%) пациентов, слева – у 77 (52,7%), у 5 пациентов (3,4%) имелась единственная левая почка. У 1 (0,7%) – единственная правая почка, двусторонние камни почек – у 13 (8,9%) пациентов, из них 4 (2,7%) пациентам операции выполнены с правой стороны.

Размер камней почек составил 6-86 мм (23,5±1,6 мм), мочеточников – 4-15 мм (7,1±1,5) мм. После установки диагноза 94 (64,4%) пациентам с камнями средней или нижней трети мочеточника и полости почки осуществляли передислокацию камня мочеточника в лоханку, с последующей перкутанной нефролитотрипсией через один нефротомический доступ; 26 (17,8%) больным с камнями в средней или нижней трети мочеточника и полости почки – внутреннюю оптическую уретеролитотрипсию в сочетании с перкутанной нефролитотрипсией; 26 (17,8%) пациентам с камнями верхней трети мочеточника и полости почки – перкутанную нефролитотрипсию с одномоментной антеградной уретеролитотрипсией.

Использование симультанного эндоскопического лечения ипсилатеральных камней почек и мочеточников позволило полностью избавиться от камней 131 (89,7%) больного.

Анализ причин наличия резидуальных камней после симультанных эндоскопических вмешательств показал, что резидуальные камни имелись у 15 (10,3%) больных, из них в 2 (1,4%) случаях камни находились в лоханке, в 13 (8,9%) – в чашечках. Число резидуальных камней было от 1 до 5 штук, общим размером от 4 до 32 мм (в среднем, 1,4±0,4 мм).

Резидуальные камни в 2 (13,3%) случаях явились следствием плохой эндоскопической видимости из-за интраоперационного кровотечения, обусловленного манипуляциями эндоскопом при удалении и дезинтеграции камней из лоханки и чашечек, в 13 (86,7%) случаях – недоступность чашечки.

Впоследствии, 11 (7,5±2,2%) больным, с целью удаления с резидуальных камней, выполнены дополнительные вмешательства. 8 (5,5%) из 15 больных с резидуальными камнями эффективно проведена ЭУВЛ, 3 (2,1%) – повторная ПКНЛТ. У 4 (2,7%) пациентов резидуальные камни расценены как клинически не значимые, поэтому допол-

нительные вмешательства для их удаления не проведены.

Анализ результатов исследования показал, что продолжительность операций, в среднем, составила 75,3±2,6 (от 30 до 170) минут. Средний срок пребывания пациентов в стационаре после операции составил 6,2±0,4 койко-дней (от 3 до 16). Дренажи после операции удаляли, в течение 1 - 15 дней в среднем, через 3,1±0,3 суток.

Следует отметить, что у 107 (73,3%) пациентов после операции полость почки была дренирована нефростомическим дренажом, у 39 (26,7%) мочеточниковым катетером или стентом.

В послеоперационном периоде, из-за болевого синдрома, аналгезия потребовалась 109 (74,7%) пациентам, средняя доза диклофенака натрия для каждого больного составила 177,8±16,4 мг. Катетер-ассоциированная инфекция мочевого тракта выявлена у 17 (21,2±4,6%) из 80 исходно неинфицированных больных.

Средняя сумма экономических затрат на одного пациента с учетом расходов по ликвидации осложнений составила 662.544±21.709 сум (от 313.402 до 1.578.000 сум).

Интраоперационные осложнения (кровотечение) наблюдали у 3 (2,1±1,2%) больных, в среднем, его объем составил 495,7±88,4 мл. Только в 1 (0,7%) случае была необходимость в заместительной терапии, больному в раннем послеоперационном периоде перелиты кристаллоиды в объеме 400 мл.

При оценке послеоперационных осложнений в соответствии с адаптированной классификацией хирургических осложнений Clavien-Dindo выявлено:

Осложнения I степени наблюдались у 6 (4,1%) больных – однодневная лихорадка, потребовавшая назначения жаропонижающих препаратов.

Осложнения II степени развились у 16 (10,9%) больных, из них: 5 случаев обострения инфекционно-воспалительного процесса в мочевых путях, потребовавших дополнительной антибиотикотерапии и инфузионно-детоксикационных мероприятий, удлинивших сроки пребывания пациентов в стационаре; 11 случаев потребности в анальгетиках более 48 часов после операции в связи с перенесенным вмешательством.

Осложнения IIIa степени развились у 2 (1,4%) больных, из них: 1 больному потребовалось переливание кровезаменителя; еще 1 выполнен вынужденный гемодиализ в связи с хронической почечной недостаточностью в интермиттирующей стадии.

Осложнений IIIb степени наблюдались у 12 (8,2%) больных, из них: у 11 – наличие клинически значимых резидуальных камней после опера-

ции по поводу удаления «простых» камней и выполненные в связи с этим дополнительные оперативные вмешательства; 1 случай перкутанной нефростомии. Осложнений IVa, IVb и V степени не наблюдали.

Выводы. Включение в комплекс лечебных мероприятий оперативного лечения больных мочекаменной болезнью разработанного алгоритма эндоскопического лечения больных с ипсилатеральными камнями почки и мочеточника позволит оптимизировать тактику эндоскопической хирургии сочетанных камней почки и мочеточника и повысить клиническую эффективность лечения. Разработанный алгоритм эндоскопического лечения больных с ипсилатеральными камнями почки и мочеточника может быть рекомендована для широкого внедрения в практическое здравоохранение.

Литература:

1. Лопаткин Н.А., Яненко Э.К., Румянцев В.Б., Данилков А.П. Окклюзирующий фактор в развитии осложнений мочекаменной болезни. // Урология. - 2009. - №1. - С. 5-8.
2. Тиктинский О.Л. Уролителиаз. – Москва: Медицина. - 1980. – 191 с.
3. Юсупов Ш. А. и др. Хирургическая тактика при обструктивном калькулезном пиелонефрите у детей //Саратовский научно-медицинский журнал. – 2007. – Т. 3. – №. 2.
4. Шамсиев А. М. и др. Эффективность эндохирургического лечения обструктивных уропатий у детей //Детская хирургия. – 2012. – №. 4.
5. Cuellar D.C., Averch T.D. Holmium laser percutaneous nephrolithotomy using a unique suction device. // J. Endourol. – 2014, Oct;18(8):780-2.
6. Desai M.R., Kukreja R.A., Desai M.M., Mhaskar S.S., Wani K.A., Patel S.H., Vapat S.D. A prospective randomized comparison of type of nephrostomy drainage following percutaneous nephrostolithotomy: large bore versus small bore versus tubeless. // J. Urol. – 2014, Aug; 172 (2): 565-7.
7. Jensen M.P., Chen C., Brugger A.M. Interpretation of visual analog scale ratings and change scores: a reanalysis of two clinical trials of postoperative pain // J. Pain. - 2013.-Vol.4, N.7.-P. 407-414.
8. Rofeim O., Yohannes P., Badlani G. H. Does laparoscopic ureterolithotomy replace shock-wave lithotripsy or ureteroscopy for ureteral stones? // Curr. Opin. Urol. - 2011; 11 (3): 287-291.
9. Sofer M., Kaver I., Chen J., Nadu A., Beri A., Mabweesh N.J., Greenstein A., Matzkin H. Endourologic procedures combined with other surgical and urologic interventions--early experience. // Urology. – 2014. Nov; 64 (5): 900-903.
10. Sowter S.J., Tolley D.A. The management of ureteric colic. // Curr. Opin. Urol.- 2016.-Vol.16, N.2.-P. 71-76.
11. Whitfield H.N. The management of ureteric stones. Part II: therapy. // BJU. Int. - 2009. -Vol.84, N.8. - P. 916-921.

РАЗРАБОТКА АЛГОРИТМА ЭНДСКОПИЧЕСКОГО ЛЕЧЕНИЯ БОЛЬНЫХ С ИПСИЛАТЕРАЛЬНЫМИ КАМНЯМИ ПОЧКИ И МОЧЕТОЧНИКА

Д.Х. МИРХАМИДОВ, Ф.А. АКИЛОВ,
Ш.Т. МУХТАРОВ, Ф.Р. НАСИРОВ,
С.С. КАСИМОВ

- 1 – Ташкентская Медицинская Академия;
- 2 - Республиканский специализированный научно-практический медицинский центр урологии, Республика Узбекистан, г. Ташкент

Проведено комплексное обследование и лечение 146 больных с ипсилатеральными камнями почки и мочеточника. Использование алгоритма эндоскопического лечения больных с ипсилатеральными камнями почки и мочеточника позволило повысить степень полноты избавления от камней до 87,9%, продолжительность операций составила $75,3 \pm 2,6$ минут, частота интраоперационных осложнений - $2,1 \pm 1,2\%$, средний срок пребывания пациентов в стационаре $-6,2 \pm 0,4$ койко-дней. Включение в комплекс лечебных мероприятий разработанного алгоритма эндоскопического лечения больных с ипсилатеральными камнями почки и мочеточника позволяет повысить эффективность лечения больных нефролитиазом.

Ключевые слова: нефролитиаз, камни почки и мочеточника, эндоскопическое лечение, осложнения.