

УДК: 61(071)+61:378

## ЭНДОВАЗАЛЬНЫЙ ПОДХОД В ЛЕЧЕНИИ ГНОЙНО-НЕКРОТИЧЕСКИХ ОСЛОЖНЕНИЙ ДИАБЕТИЧЕСКОЙ СТОПЫ



Абдуллаев Сайфулла Абдуллаевич, Махмудов Тимур Баходирович  
Самаркандский государственный медицинский университет, Республика Узбекистан, г. Самарканд

### ДИАБЕТИК ОЁҚНИНГ ЙИРИНГЛИ-НЕКРОТИК АСОРАТЛАРИНИ ДАВОЛАШДА ЭНДОВАЗАЛ ЁНДАШУВ

Абдуллаев Сайфулла Абдуллаевич, Махмудов Тимур Баходирович  
Самарканд давлат тиббиёт университети, Ўзбекистон Республикаси, Самарканд ш.

### ENDOVASAL APPROACH IN THE TREATMENT OF PURULENT-NECROTIC COMPLICATIONS OF THE DIABETIC FOOT

Abdullaev Sayfulla Abdullaevich, Makhmudov Timur Bakhodirovich  
Samarkand State Medical University, Republic of Uzbekistan, Samarkand

e-mail: [timax1978@mail.ru](mailto:timax1978@mail.ru)

**Резюме.** Мақолада эндовазал ёндашувлардан фойдаланган ҳолда диабетик оёқ синдроми (ДОС) бўлган беморларнинг икки йиллик тадқиқоти келтирилган. Муаллифлар томонидан олиб борилган тадқиқот ДОСда йирингли-некротик асоратларни даволашда эндовазал усуллардан фойдаланиш самарадорлигини баҳолашга қаратилган. Қайд этилишича, ДОС жарроҳликнинг энг долзарб муаммоларидан бири бўлиб, даволашнинг оптимал усуллари излашни талаб қилади. Ҳозирги вақтда кўп тадқиқотлар ДОС билан оғриган беморларни даволашда эрта эндовазал ёндашувнинг самарадорлиги ва хавфсизлигини тасдиқлади, аммо жарроҳлик тактикасини оптималлаштириш муаммоси янада жиддий ўрганишни талаб қилади. Муаллифларнинг фикрига кўра, бу масалада кўп нарса оёқ-қўлларининг қон билан таъминланишини етарли даражада баҳолашга ва ушбу муаммони ҳал қилишининг икки босқичли ёндашувини танлашга боғлиқ.

**Калит сўзлар:** жарроҳлик, диабетик оёқ синдроми, йирингли-некротик асоратлар, эндовазал ёндашув.

**Abstract.** The article presents a two-year study of patients with diabetic foot syndrome (DFS) using endovascular approaches. The study conducted by the authors was aimed at evaluating the effectiveness of endovascular approaches in the treatment of purulent-necrotic complications in DFS. It is noted that DFS is one of the most urgent problems of surgery and requires the search for optimal methods of treatment. At present, numerous studies have confirmed the efficacy and safety of the early endovascular approach in the treatment of patients with DFS, but the problem of optimizing surgical tactics requires further serious study. According to the authors, in this matter, much depends on an adequate assessment of the blood supply to the limb and the choice of a two-stage approach to solving this problem.

**Key words:** surgery, diabetic foot syndrome, purulent-necrotic complications, endovascular approach.

В развитых странах мира до 5-6 % населения страдает осложнением сахарного диабета. Осложнения с присоединением хирургической инфекции у больных сахарным диабетом составляют до 30-40% от общего числа хирургических больных.

В 17 раз чаще у больных сахарным диабетом развивается гангрена пальцев стоп и в целом стопы, чем у людей, не страдающих диабетом.

В последние годы при выборе метода хирургического лечения пациентов с гнойно-некротическими осложнениями синдрома диабе-

тической стопы (СДС) предпочтения отдаются применению эндовазальных подходов.

**Цель исследования:** Оценить эффективность использования эндовазальных подходов лечения гнойно-некротических осложнений при синдроме диабетической стопы.

**Материалы и методы исследования:** По двух годичному совместному научному проекту Саратовского Государственного Медицинского Университета и Самаркандского Государственного Медицинского Университета на тему «Эндовазальный подход в комплексном хирургическом

лечении пациентов с синдромом диабетической стопы» за 2021-2022 года пролечены 56 больных с нейроишемической и ишемической формами синдрома диабетической стопы. Из 54 оперированных, 34 пациентам выполнены хирургические вмешательства на клинической базе ГУз ОКБ города Саратова и 26 в клинике «Зармед», которая является клинической базой Самаркандского Государственного Медицинского Университета.

В клинических базах СамГМУ за последние годы всего обследованы 84 больных с гнойно-некротическими осложнениями синдромом диабетической стопы (СДС). Мужчин было 53(63%) и женщин – 31(34%). Возраст больных варьировал от 27 до 82 года, составляя в среднем 57.2 + 4,5 лет. Больные имели стаж диабета от 8 до 22 лет. Сахарный диабет I типа диагностирован – у 6 (7%) больных, II типа - у 78(93%) пациента. Сахарный диабет тяжёлого течения выявлен – у 43(52%), средней тяжести – у 33(40%) и легкой степени – у 8(8%) пациентов.

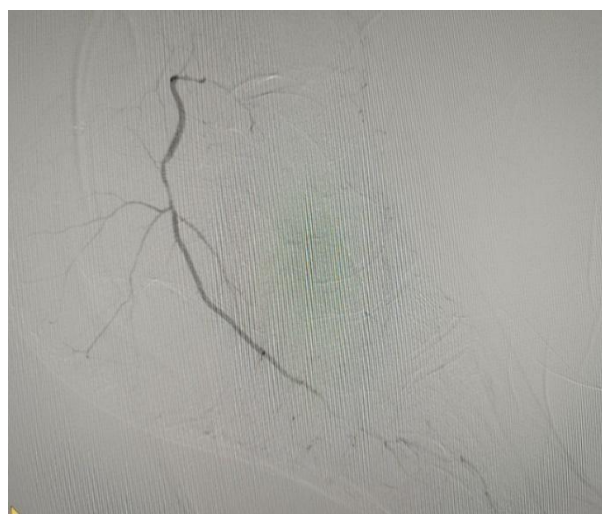
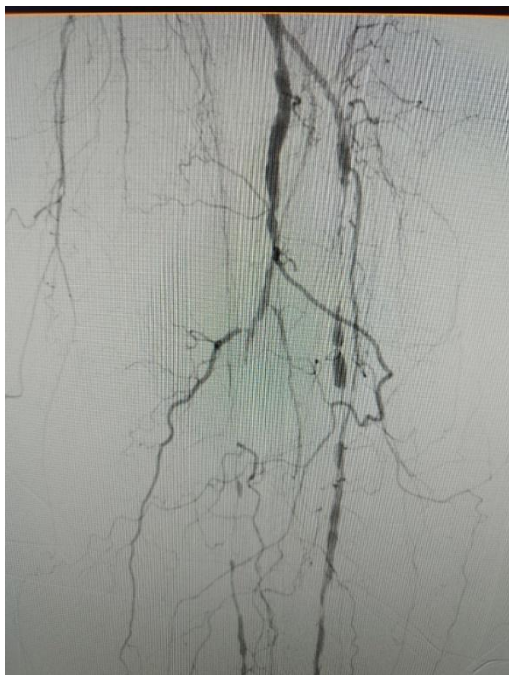При поступлении больные имели сопутствующие заболевания: сердечно-сосудистые (77.2%), почечные (54%), печени и жёлчных путей (52%).

Из 84 больных – у 26 пациентом, по научному проекту, произведено оперативное лечение с эндовасальным подходом, в фирме «Зармед». Из 26 пациентов мужчин было – 17, женщин – 9. Возрастной состав был от 28 до 50 лет – 2, от 51 до 70 - 16 и от 71 до 82 лет у 8 пациентов.

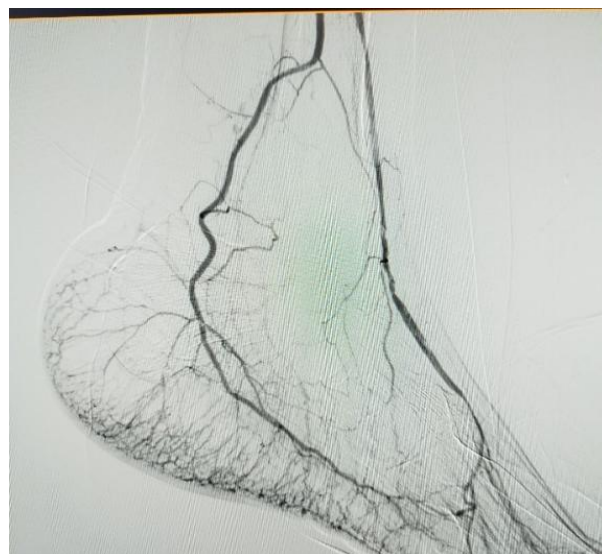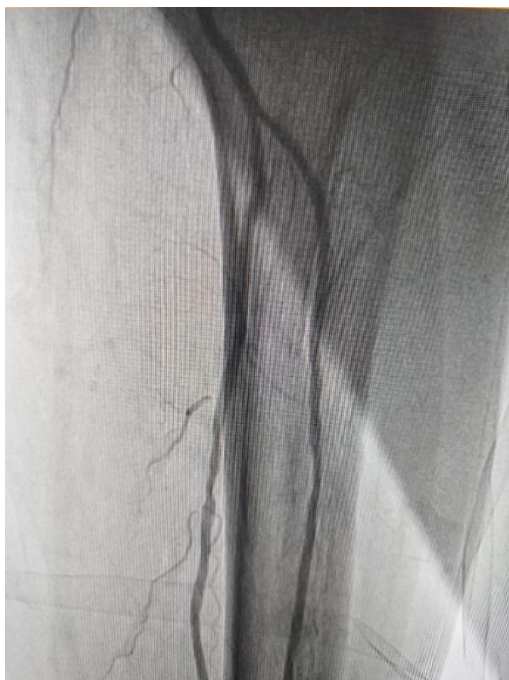
В обеих группах как в г. Саратове, так и в г. Самарканде были проведены стандартные лабораторно-инструментальные методы диагностики (общий анализ крови, мочи, биохимический анализ крови, количество сахара крови, коагулограмма, ЭКГ, ЭхоКГ сердца, дуплексное исследование артерии нижних конечностей с измерением лодыжечно-плечевого индекса(ЛПИ) до и после реканализации, рентгенография стопы в 2-х проекциях, МСКТ-ангиография сосудов нижних конечностей.

Лечение в группах также не отличалось и заключалось в хирургической обработке язвенно-некротических дефектов и выполнении эндоваскуляризации артериального русла, а этапность зависела от степени вовлечения местных тканей в раневую процесс и наличия признаков воспаления.

Всем обследованным больным произведена эндоваскулярная реваскуляризация артерий нижних конечностей. Из 26 больных у 25 был применен доступ через бедренную артерию и 1 пациенту применён задний большеберцовый артериальный доступ, в связи с наличием высокой окклюзии проксимального отдела поверхностной бедренной артерии. У 24 больных была произведена реканализация и баллонная ангиопластика и 2-пациентам тромбэктомия с последующей баллонной ангиопластикой.



**Рис. 1.** Больная Ж.М. интраоперационная ангиография. Проксимальная окклюзия ПББА и ЗББА, кровоснабжение стопы за счет коллатерального кровотока через дистальную часть ЗББА



**Рис. 2.** Та же больная после проведения реканализации и баллонной ангиопластики. Полное восстановление кровотока по ПББА, ЗББА и артериям стопы

Для реканализации бедренно-подколенного сегмента и артерий голени использовали проводник 0,14 Comrad (Abbot), и баллоны различных размеров NanoCross Elit и Admiral Xtreme (Medtronic). Стентирование бедренно-подколенного сегмента осуществлялось стентами фирмы Cordis.

Для выбора оптимального хирургического лечения пациентов мы использовали классификацию Wagner F.M.(1981). II степень-(12%), III степень – (70%), IV степень-(18%).

**Результаты и обсуждение.** Наши наблюдения показали, что при развитии гнойно-некротических осложнений СДС, в зависимости от формы, выявляется несколько клинических осложнений: нейропатический процесс приводит к атрофии мышцы стопы и развитию деформации пальцев. Из-за чрезмерной деформации пальцев стопы образуются «мазоли» и в последующем развивается трофическая язва.

В первую очередь мы должны сказать, что к сожалению, в основном больные поступают в клинику на поздних стадиях заболевания с развившимися осложнениями.

Главная задача при лечении гнойно-некротических осложнений СДС – избежать высокой ампутации поражённой конечности. Учитывая этих данных в последние годы широко обсуждается эндоваскулярный подход реваскуляризации артерии нижних конечностей, которая восстанавливает артериальный кровоток в зоне трофических нарушений на стопе.

В предоперационном периоде обращалось внимание на характер и протяжённость атеросклеротического поражения. В зависимости от

локализации трофических язв выбирался методы реваскуляризации артерии голени. Если до внедрения эндоваскулярного подхода, объём хирургических вмешательств определялся практически в слепую, то после внедрения данного метода и применяя его на первом этапе хирургического лечения, хирург получил возможность определять зону поражения и выбирать метод хирургического решения данной проблемы. В определении оптимального метода хирургического лечения мы основывались на клинических данных, объёме анестезии, рентгенологических, доплерографических и ангиографических данных. Из 84 больных 49 больные подвергались оперативному лечению. Ампутации метатарзальных костей по Шарпу была проведена у 14, ампутации одного пальца у 9, 2-х пальцев у 6 человек, 3-х пальцев у 4 больных. Ампутация нижних конечностей на уровне голени выполнена у 4 и на уровне бедра у 12 больных.

По данным ангиографии и КТ-ангиографии в группе больных (n-26) у 62% были обнаружены изолированные поражения артерии голени или сочетании с подколенной артерией. Из 26 больных у 9 был выявлен медиакальциноз Менкеберга, что составило 35%.

По данным метанализа, эндоваскулярный подход улучшает заживление ран из-за прямого восстановления артериального кровотока, позволяет сформироваться демаркационной зоне и адекватно оценить объём хирургического вмешательства. В результате применение эндоваскулярного подхода уровень проксимальной ампутации уменьшился до 9-10%.

**Вывод.** Своевременная диагностика осложнений СДС и внедрении эндовазального подхода на первом этапе хирургического лечения осложнений СДС, значительно снижает количество высоких ампутации нижних конечностей.

#### Литература:

1. Абдуллаев С. А., Курбанов Э.Ю. Новые технологии в лечении гнойно-некротических осложнений синдрома диабетической стопы. 4-й международный научно-практический конгресс «Сахарный диабет, его осложнения и хирургические инфекции». Сборник научных трудов. 19-21 ноября 2019. Москва. Стр 3.
2. Абдуллаев С. А., Мусаев С.Т. Хирургическое лечение некротических фасциитов у больных сахарным диабетом. 4-й международный научно-практический конгресс «Сахарный диабет, его осложнения и хирургические инфекции». Сборник научных трудов. 19-21 ноября 2019. Москва. Стр 4.
3. Ризаев Ж. А. и др. Значение коморбидных состояний в развитии хронической сердечной недостаточности у больных пожилого и старческого возраста //Достижения науки и образования. – 2022. – №. 1 (81). – С. 75-79.
4. Ризаев Ж. А. и др. Анализ активных механизмов модуляции кровотока микроциркуляторного русла у больных с пародонтитами на фоне ишемической болезни сердца, осложненной хронической сердечной недостаточностью //Вісник проблем біології і медицини. – 2019. – №. 4 (1). – С. 338-342.
5. Ризаев Ж. А., Шодикулова Г. З., Пулатов У. С. Revmatoid artritda anemiya va gaptoglobin fenotipining ta'siri // Журнал биомедицины и практики. – 2022. – Т. 7. – №. 6.

6. Abdullayev S.A, Babajanov A.S, Kurbonov E.Y, Toirov A.S., Abdullayeva L.S, Djalolov D.A. Problems of Sepsis Diagnostic and Treatment in Diabetes Mellitus // American Journal of Medicine and Medical Sciencess. P-ISSN; 2165-901X e-ISSN; 2165-9036. 2020; 103; 175-178.

7. Абдуллаев С. А., Дусияров М.М., Атоев Т. Т., Хужабоев С. Т. Диабетик панжа ва юмшоқ тўқималардаги йирингли-некротик яраларни маҳаллий даволаш технологиялари. Доктор ахборотномаси №4 (108)—2022. Самарканд. DOI:10.38095/2181-466X-20221084-6-8. 6-8 бетлар.

#### **ЭНДОВАЗАЛЬНЫЙ ПОДХОД В ЛЕЧЕНИИ ГНОЙНО-НЕКРОТИЧЕСКИХ ОСЛОЖНЕНИЙ ДИАБЕТИЧЕСКОЙ СТОПЫ**

Абдуллаев С.А., Махмудов Т.Б.

**Резюме.** В статье представлено двухгодичное исследование больных с синдромом диабетической стопы (СДС) с применением эндовазальных подходов. Проведенное авторами исследование преследовало цель оценить эффективность использования эндовазальных подходов лечения гнойно-некротических осложнений при СДС. Отмечается, что СДС является одной из особенно актуальных проблем хирургии и требует поиска оптимальных методов лечения. В настоящее время в многочисленных исследованиях подтверждена эффективность и безопасность раннего эндовазального подхода при лечении больных СДС, однако проблема оптимизации хирургической тактики требует дальнейшей серьезной проработки. По мнению авторов, в этом вопросе многое зависит от адекватной оценки кровоснабжения конечности и выбора двухэтапного подхода к решению данной проблемы.

**Ключевые слова:** хирургия, синдром диабетической стопы, гнойно-некротические осложнения, эндовазальный подход.