


УДК: [616.728.16:61 6.8-009.7]-08.

ОҒРИҚ СИНДРОМИ БИЛАН ОҒИР ДАРАЖАДАГИ ГОНАРТРОЗДА РАДИОЧАСТОТАЛИ НЕЙРОАБЛЯЦИЯ УСУЛИНИ ҚЎЛЛАШ



Наркулов Максуджон Саидкосимович, Пардаев Саидкосим Наркулович, Тилияков Азиз Буриевич
1 - Самарқанд давлат тиббиёт университети, Ўзбекистон Республикаси, Самарқанд ш.;
2 – Республика ихтисослаштирилган травматология ва ортопедия илмий – амалий тиббиёт маркази Самарқанд филиали, Ўзбекистон Республикаси, Самарқанд ш.

ИСПОЛЬЗОВАНИЕ РАДИОЧАСТОТНОЙ НЕЙРОАБЛЯЦИИ ПРИ БОЛЕВОМ СИНДРОМЕ У ПАЦИЕНТОВ С ГОНАРТРОЗОМ

Наркулов Максуджон Саидкосимович, Пардаев Саидкосим Наркулович, Тилияков Азиз Буриевич
1 - Самаркандский государственный медицинский университет, Республика Узбекистан, г. Самарканд;
2 - Самаркандский филиал Республиканского специализированного научно-практического медицинского центра травматологии и ортопедии, Республика Узбекистан, г. Самарканд

USE OF RADIO-FREQUENCY NEUROABLATION IN PAIN SYNDROME IN PATIENTS WITH GONARTHROSIS

Narkulov Maksudjon Saidkosimovich, Pardaev Saidkosim Narkulovich, Tilykov Aziz Burievich
1 - Samarkand State Medical University, Republic of Uzbekistan, Samarkand;
2 - Samarkand branch of the Republican Specialized Scientific and Practical Medical Center of Traumatology and Orthopedics, Republic of Uzbekistan, Samarkand

e-mail: said-03-30@mail.ru

Резюме. Текиришилариимизда 32 та бемор тахлил қилинган, беморлар амбулатор даволанган бўлиб 2017-2022 йй. Беморларнинг холатини РЧНА дан олдин 2 хафта, ва 1, 3, 6, 12 ойдан сўнг ВАШ бўйича даволашдан олдин $9,10 \pm 0,04$ см. РЧНА 1 ойдан кейин гуруҳдаги беморларда оғриқ камайган ВАШ бўйича $3,96 \pm 0,28$ см ($p \leq 0,05$). Бу холат 3 ойгача сақланган. Ижобий натижа бу гуруҳда $4,33 \pm 0,29$ см; сақланган бўлиб, 6 ойда – $4,46 \pm 0,32$ см; 12 ойда эса – $5,01 \pm 0,34$ см ($p \leq 0,05$) кўрсаткич. РЧНА даволашдан сўнг касалланган бўғимнинг функционал холатини WOMAC сўровномаси бўйича тахлил қилинган. (ўзгаришлар 15 баллдан баланд): 2 хафтадан сўнг кўрсаткичлар $52,60 \pm 1,60$ балл 1 ойдан сўнг 1 – $48,80 \pm 2,01$, 3 ойда – $51,29 \pm 1,99$, 6 ойда – $54,18 \pm 2,32$, 1 ййдан сўнг – $55,48 \pm 2,60$ балл. Натижаларимиз тахлилни бошқа муаллифларнинг рандомизацияли назоратли гуруҳлари билан самарадорлигини баҳоладик. Тизза бўғимнинг артикуляр нерв шохчаларини радиочастотали нейроабляция усули самарали ва хавфсиз усуллардан ҳисобланади. Услуб унверсал бўлмасада, гоналгия синдромида ўз ўрнини топган.

Калит сўзлар: деформацияли артроз, тизза бўғими, радиочастотали нейроабляция, оғриқ синдроми.

Abstract. 32 patients were analyzed in our examinations, patients were treated on an outpatient basis in 2017-2022. 9.10 ± 0.04 cm before treatment of VAS in patients 2 weeks before RChNA, and after 1, 3, 6, 12 months. After 1 month, RChNA was 3.96 ± 0.28 cm ($r \leq 0.05$) in patients with reduced pain in the VASh group. This condition was maintained for up to 3 months. The positive result in this group is 4.33 ± 0.29 cm; maintained, in 6 months – 4.46 ± 0.32 cm; and in 12 months - 5.01 ± 0.34 cm ($r \leq 0.05$) indicator. After RChNA treatment, the functional state of the affected joint was analyzed according to the WOMAC questionnaire. (changes higher than 15 points): indicators after 2 weeks 52.60 ± 1.60 points after 1 month 1 – 48.80 ± 2.01 , in 3 months – 51.29 ± 1.99 , in 6 months – 54.18 ± 2.32 , after 1 year – 55.48 ± 2.60 points. We compared our analysis of results with other authors' randomized controlled trials. The method of radiofrequency neuroablation of the articular nerve branches of the knee joint is considered one of the effective and safe methods. Although the style is not universal, it has found its place in the gonalgia synrom.

Key words: deforming arthrosis, knee joint, radiofrequency neuroablation, pain syndrome.

Остеоартроз - кенг тарқалган полиэтиологик дегенератив- дистрофик касалик бўлиб, асосан сурункали кечиши ташқи омиллар тасирида вақт-вақти билан оғриқларни кучайишига олиб келади [3, 6, 13].

Бундай беморларни даволаш долзарблиги на фақат кенг тарқалган ва узок муддат мобайнида меҳнатга яқоксизлигига, балки кассаликнинг hozирги кунгача этиопатогенези аниқ ўрганилмаганлиги, унинг профилактикаси, даволаш усулларига аниқлик киритмаганлигига боғлиқдир [2, 5, 10].

Остеоартроз фақатгина гиалин тоғайга зарар етказибгина қолмай, прогрессив равишда, суяк тўқимасига ҳам таъсир кўрсатади, хондроосефитларини шакилланишига, синовиал гиперплазияга ва мушакларнинг атрофиясига олиб келади. Бу ўзгаришлар биргаликда қўшилган холда локал ялиғланишга ва периферик нерв тизимини ноцецевтив жавоби билан характерланади.

Клиник равишда беморлар оғриқга, шиш, бўғимдаги крепитацияга ва тизза бўғимида ҳаракат амплитудасини чегараланганлигига шикоят қилишади.

Тизза бўғимини остеоартрози натижасидаги рефрактер оғриқ, адекват даволашга қийинлик туғдирада ва натижада 35-42% (авт) беморлар хирургик даволанишга юборилади. Тизза бўғимини эндопротезлаш тез ва эффектив натижаларга олиб келсада, лекин уни беморларда кечроқ бажариш мақсадга мувофиқдир. Бу ўз навбатида имплантантнинг ишлаш муддатини чекланганлиги ва ревизион операцияларга зарурият туғдуришидадир. Алоҳида ўринда шунини инобатга олиш керакки, ёш беморларда эндопротезлаш амалиётини амалга ошириш керак эмас, бу беморларга тизза бўғими функциясини тиклантирувчи усулларни қўллаш мақсадга мувофиқ. Шундай қилиб бу беморлар минимал инвазив усуллардан, яъни радиочастотали абляциядан катта фойда олишади [7, 9, 10, 11, 12].

Бу изланишларимизда биз тизза бўғимларида сурункали оғриқни даволашда радиочастота нейроабляцияси (РЧНА) натижалари, шунингдек қисқа ва узок муддатда бу усулнинг III-IV даражадаги гонартрозда самарадорлиги ўрганилди.

Тадқиқот мақсади. Остеоартроз оғриқ синдроми билан гоналгияда радиочастотали нейроабляция усули билан даволашни самарадорлигини баҳолаш.

Материаллар ва усуллар. Текширишларимизга асосланган холда, биз 32 беморнинг маълумотларини таҳлил қилдик (38 та бўғим). Беморлар 2017-2022 йиллар даврида

кузатилиб, уларнинг ўртачаёши $61,7 \pm 4,3$ ёш (45 ёшдан 79 ёшгача). Шифохонага мурожат қилган беморлар 50 ёшгача 4 та бемор, 50 ёшдан 59 ёшгача 8 та, 60-69 ёшгача 12 та, 70 ёшдан юқори 8 та беморни ташкил қилди. Барча беморларга клиник ва рентгенологик текширишлар ўтказилди. Асосий шикоятлардан бу тизза бўғимида қаттиқ оғриқ. Кассаликни рентгенологик баҳолашни Kellgren-Lawrence таснифи бўйича ўтказдик. Текширишлар натижаларидан 3 босқичли гонартроз 11(34%) та беморда кузатилди 21(66%) та беморда эса 4 босқичли гонартроз кузатилган.

Клиникага келган беморларга қуйидаги текшириш меъзонлари киритилди:

- Оғриқ синдромининг мавжудлиги (гоналгия) 5см дан юқори ВАШ шкаласи тизза бўғимининг остеоартрози фониди;

- Консерватив даволаш усулларининг ноэффektivлиги;

- Оғриқни қолдириш мақсадида тизимли равишда нестероидларни истемол қилиб туриши;

- Текширишлардан ташқари меъзонлар

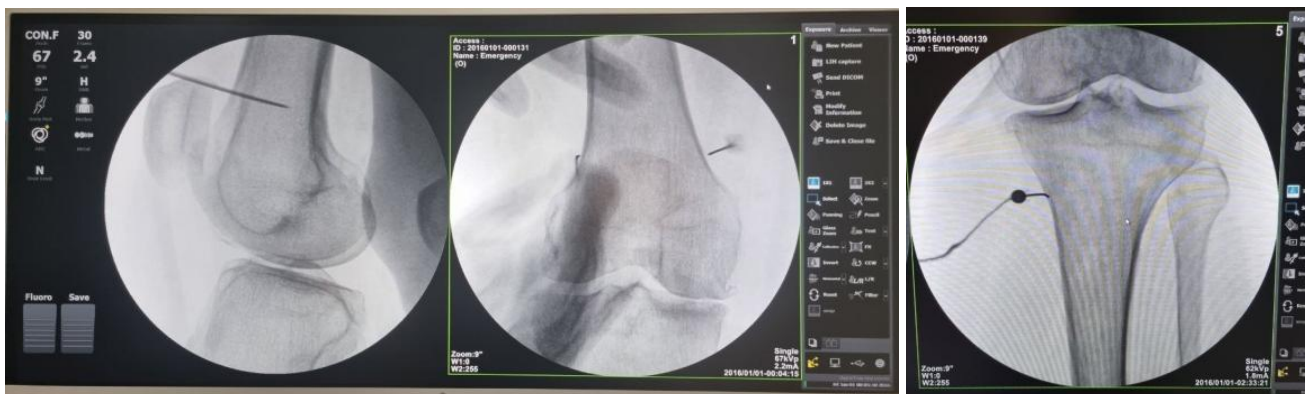- Тизимли сурункали ялиғланиш жараёнини мавжудлиги;

- Муоложа соҳасида локал септик ялиғланиш;

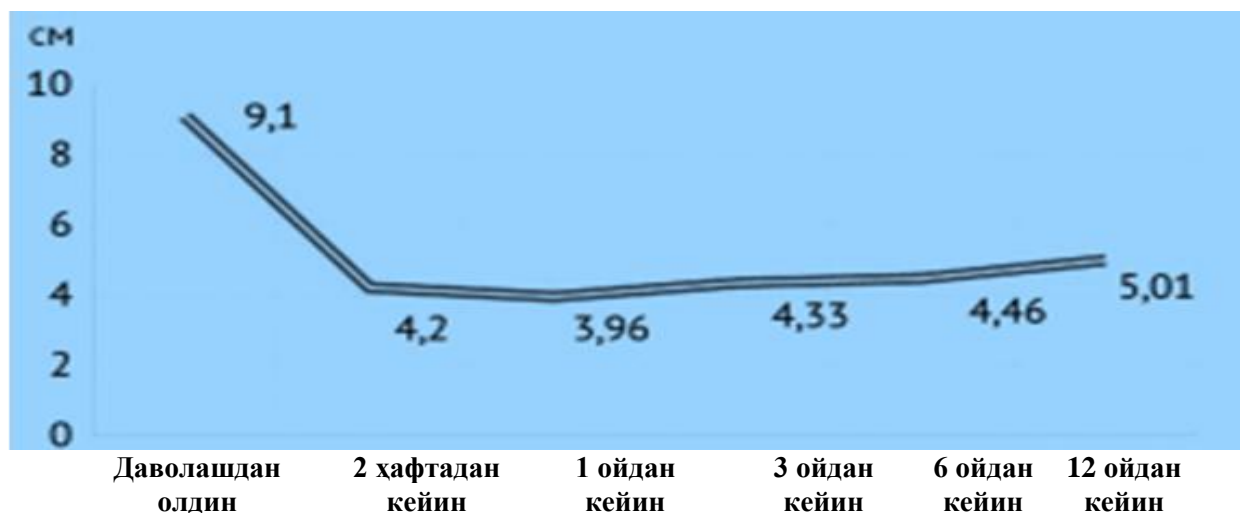
- Коагулопатия;

- Оғриқ синдроми сон ва сифатини баҳолаш учун визуал аналог шкаласидан фойдаландик (ВАШ). Тизза бугимини функционал чекланиши ҳолтини WOMAC суравномаси ёрдамида изохладик.

Радиочастотали абляция усули. Бемор орқаси билан ётган холда, бирламчи босқич тизза бугимини юқори латериал ва медиал геникуляр нервларида денервация амалиети ўтказилади. Санограф ёрдамида латериал ва медиал кон томир-невлар топилади ва утратовушли доплер режимида артерия топилиб G20 канула 10 мм актив қисмиартерияга яқинлаштирилади ва флюороскопик бошқарув остида игнани туришини рентген ердамида икки проекцияда текширилади. Игнанинг тўғри турганлиги флюороскопик текшириш назоратида кануляга электрод юборилади. Кейин сезувчанлик стимуляцияни аниқлаш мақсадида аввал 50Гц 0,7В қувват билан берилади, ижобий деб, оғриқ синдроми кучайганда ва тизза бўғими соҳасида парестезия ҳолати кузатилади. Кейин эса ҳаракатлантирувчи стимуляция 2 Гц ва 0,9 В қувватликда ўтказилди бу асосан электрод атрофидаги марказий нерв толасига зарар етмаганлигини аниқлаш мақсадида. Анестезия локал 2мл 1% лидокаин билан амалга оширилади.



Расм 1. Бемор Р. 52 ёш. Ўнг тизза бўғимини РЧНАдан олдин ва кейинги натижаси



Расм. 2. Оғриқни субъектив хислари даволашдан олдин ва кейин

Иккинчи этапда пастки медиал артикуляр нерв шохчаси денервация қилинади. Сонография ёрдамида паски медиал томир-нerv чигали идентификация қилиниб, унга кануля яқинлаштирилади. Рентген назорати остида 2 проекцияда сезувчанлик ва ҳаракат стимуляция ўтқазилади, кейин 2 мл 1% лидокаин эритмаси билан оғриқсизлантириш остида 2-3 дақиқадан сўнг паски медиал артикуляр нерв шохчаси радиочастотали нейроабляция 90 градусли температура остида 90 секунд вақтгача амалга оширилади.

Клиник мисол: Бемор Р. 52 еш, нафакаҳур, унг тизза соҳасида оғригига ва ҳаракат чекланишига шикоят қилиб келди. Анамнездан 5 йилдан бери касали деб билади. Бир неча марта консерватив даволанган, лекин охириги йил давомида ижобий динамиканинг уйқлиги сабабли, оператив даволаш тавсия этилган. Операцияга қарши кўрсатмалар туфайли, ўнг тизза бўғимини РЧНАни бажаришига қарор қилди. Бемор 1 кун давомида булимида кузатилган, шундан сунг касалхонадан кўчирма олинган. Беморнинг кейинги кузатуви шуни курсатдики: РЧНАдан кейинги биринчи кун ВАШ 3 балл, 1 ойдан кейин – 2 балл, 6 ойдан кейин 3 балл, 12 ойдан кейин 4 балл.

РЧНА узоқ вақт давомида (тахминан 1 йил) оғриқни тўхтатишига имкон берди (расм 1).

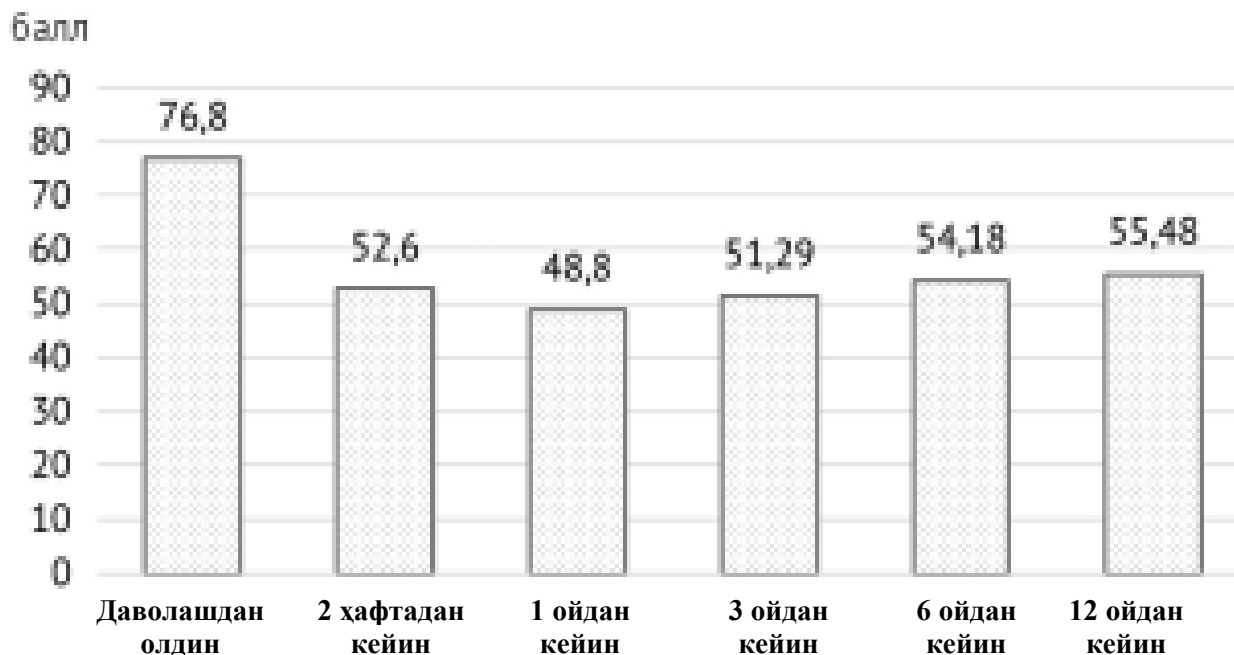
Беморларни ҳолати РЧНА ўтқазилгандан 2 ҳафта ўтгач, 1, 3, 6 ва 12 ойларда баҳоланиб турилди.

Натижалар: Бирламчи текшириш босқичларида, нестероид ва яллиғланишга қарши дори воситаларини истемол қилган беморлар 89% ни ташкил қилди.

Барча беморларга тизза бўғими артикуляр нерв шохчаларининг радиочастотали нейроабляция усули амалга оширилган.

Субъектив оғриқ хисларининг динамикаси даволашдан олдин ва даволашдан кейин ВАШ бўйича текширилди (расм 1).

Бирламчи текширишлар натижалари бўйича оғриқ синдромини ўртача даражаси ВАШ шкаласи бўйича даволашдан олдин $9,10 \pm 0,04$ см. Ишончли оғриқ синдромини камайиши 3 балл ва ундан юқори деб олинган. РЧНА дан 1 ойдан кейин беморларда оғриқ синдромини анча камайди ВАШ бўйича $3,96 \pm 0,28$ см ($p < 0,05$), 3 ойдан сўнг ижобий натижа $4,33 \pm 0,29$ см даражани кўрсатди, 6 ойдан сўнг $-4,46 \pm 0,32$ см, 12 ойдан сўнг эса $-5,01 \pm 0,34$ см ($p < 0,05$).



Расм. 3. WOMAC сўровномаси бўйича тизза бўғими остеоартрози билан беморларни текшириш боскичларида функционал имкониятларини баҳолаш

Шундай қилиб, РЧНА амалга оширилган гуруҳдаги беморларга қониқарли натижалар бир йилгача кузатилди.

Оғрикни ҳаётини фаолиятга функционал тасирини баҳолаш WOMAC сўровномаси асосида олиб борилди ва ундан қуйидаги натижалар аниқланди:

Беморларда текширишлар натижасида касаланган бўғимларда функциянинг бузилиши ўртача $76,88 \pm 0,71$ балл.

Ўртача гуруҳлар ичида РЧНА даволаш усулидан сўнг бўғимдаги функционал шароит анча яхшиланди WOMAC сўровномаси бўйича кўрсаткичлар анча камайди (ўзгариш 15 баллдан юқори). 2 ҳафтадан сўнг гуруҳда ўртача кўрсаткич $52,60 \pm 1,60$ балл, 1 ойдан сўнг $48,80 \pm 2,01$, 3-ойдан сўнг $51,29 \pm 1,99$, 6-ойдан сўнг $54,18 \pm 2,32$, 1 йилдан сўнг $55,48 \pm 2,60$ балл.

РЧНА даволаш усулидан 1 йилгача кузатилган динамикадаги ижобий натижалар бу усулнинг алтернативлигидан далолат беради ва III-IV даражадаги гонартрозларда қўллаш мақсадга мувофиқ.

ВАШ ва WOMAC индекси билан орасидаги корреляцияли алоқа бирламчи текширишларда бўлмаган ($r = 0,04$) ташкил қилган. Кузатиш даврларида 14 кундан сўнг кучли алоқа аниқланди ($r = 0,8$, $p < 0,05$) ва шу ҳолат 1,2,3,6 ва 12 ой сакланиб турди $r = 0,79$ ($p < 0,05$); $r = 0,88$ ($p < 0,05$); $r = 0,92$ ($p < 0,05$); $r = 0,97$ ($p < 0,05$). Шундай қилиб, РЧНА беморнинг ҳаётини фаолиятини яхшилади ва ҳаракат активлигини кенгайтиради.

Асоратлар Кўплаб амалга оширилган бу муоложада асоратлар кузатилмади. Текширилган битта беморда инфекциян яллиғланиш кузатилиб, абсцесс ҳолати вужудга келди, дренаж қўйилиб, микробга қарши дори дармон билан баргараф этилди.

РЧНА усули самарадорлигини рандомизация назорат текширишлар бизнинг натижалар таҳлилида асослан.

Cho'i ҳаммуалифлари билан биргаликда тизза бўғимини сурункали остеоартрозида радиосачтотали нейроабляция усулини қўлаб ВАШ ($p < 0,001$) бўйича назорат гуруҳига қараганда оғрикни камайганини айтишади.

Рандомизациянинг бошқа гуруҳида Taverner ҳаммуалифлари билан тотал эндопротез қўлланган беморларда теридан импульсли радиосачтотали нейроабляция амалга оширилган ва натижада ВАШ бўйича баҳоланган натижада ВАШ курсаткичи олдингига нисбатдан оғрикни камайганлигини курсатади. Муаллифлар шуни таъкидлаб ўтишадики ВАШ бўйича 4 ҳафтада 1 ҳафтага нисбатдан оғриқлар анча камайган.

Alcidi ҳаммуалифлари билан биргаликда тинимсиз оғриқга қарши абляция давони ўтқизишади ва натижада оғриқ камайд 60/100 давогача бўлса 40/100 даводан кейин. Функционал натижалар индекс Лекена бўйича бузилиш функционал маркери бўйича ўрганилди, давогача индекс Лекена 11/2 даводан кейин бу ҳолат 30 кун шу ҳолатда кузатилиб турилди.

Кўп мутдатли оғриксизлантириш 12 мобайнида оғрикни камайишига олиб келади. 20 та текширишлардан саккистаси кўпмудатли радиосачтотали абляциядан тизза бўғимида

оғриклар анча камайгани таъкидлашади. Текширишларнинг иккита холатида оғрикни колдирувчи эффекти 3 ойгача сақланиб турган.

Хулоса қилиб айтганда РЧНА тизза бўғими нер арикуляр шохчаларига тасири хавфсиз ва самарадор даволаш услуги бўлиб, дегенератив тизза бўғими гоналгия фониди ижобий натижаларни бермоқда. Аммо бу услуб унверсал даво эмас, чунки асосий касаликни прогрессив кечишини тўхтата олмайди, лекин касалликни бошқа ортопедик даво муоложалари билан биргаликда қўллашда ижобий натижалар беради.

Адабиётлар:

1. Бадокин В.В. Целесообразность применение нестероидных препаратов в терапии остеоартроз// Трудный пациент 2010.т.8. №11. Стр. 25-30
2. Коваленко В.Н., Борткевич О.П. Остеоартроз: практич. руководство 2е изд., перераб. и доп. Киев. Марион. 2005 592 стр.
3. Тияжов А.Б. «Комплексное лечение тугоподвижности коленного сустава с применением аппарата Волкова-Оганесяна» Автореферат 2002.
4. Ризаев Ж. А., Мусаев У. Ю. Влияние условий внешней среды на степень пораженности населения стоматологическими заболеваниями // Врач-аспирант. – 2009. – №. 10. – С. 885-889.
5. Ризаев Ж. А., Туляганов Н. А. Состояние верхнечелюстной пазухи у пациентов с переломами скулоорбитального комплекса: обзор литературы // Advanced Ophthalmology. – 2023. – Т. 2. – №. 2. – С. 66-73.
6. Тулаганов Б. Б., Ризаев Ж. А., Тухтаров Б. Э. Функциональное состояния организма стоматологов-ортопедов в динамике рабочей недели // Журнал биомедицины и практики. – 2022. – Т. 7. – №. 5.
7. Jamison D., Cohen S. Радиочастотные методы лечения боли в коленях: Всесторонний обзор анатомии, эффективности, параметров лечения и выбора пациентов. 2018; 11: 1879–1888.
8. Kim D.H., Lee M.S., Lee S., Проспективное рандомизированное сравнение эффективности блокад коленного нерва под контролем ультразвука и рентгеноскопии при хроническом остеоартрите коленного сустава. 2019; 22(2): 139–146.
9. Kim S.Y., Le P.U., Kosharskyu B., Радиочастотная абляция коленных нервов и безопасность: Обзор литературы и анатомическое исследование. 2016; 19: E697–E705.
10. Lewis G., Rice D., McNair P., Kluger M. Сохранение болевого синдрома обзор и метаанализ.

Британский журнал анестезиологов. 2015; 114(4): 551–561.

11. McCormick Z.L., Reddy R., Korn, M. Проспективное рандомизированное испытание прогностических блоков геникулярных нервов для определения ценности результатов радиочастотной абляции при хронических болях в коленях из-за остеоартрита. 2018; 19(8): 1628–1638.

12. Qudsi-Sinclair S., Borrás-Rubio E., Abellanguillén., Сравнение лечения боли в коленях с использованием радиочастотной денервации или анальгетической блокады с кортикостероидом после тотального артропластики коленного сустава: двойное слепое рандомизированное клиническое исследование. 2017; 17(5): 578–588.

13. Sagl S., Aydin O.N., Turan Y. Какой метод лечения эффективнее при боли в колене: радиочастотная нейроабляция или инъекция в коленный сустав. 2015; 21(10):1772–1778.

14. Vas L., Pai R., Khandagale N., Pattnaik M., Импульсная радиочастотная денервация как новый метод обрыва сигналов нервных волокон 2014; 17:493-506.

ИСПОЛЬЗОВАНИЕ РАДИОЧАСТОТНОЙ НЕЙРОАБЛЯЦИИ ПРИ БОЛЕВОМ СИНДРОМЕ У ПАЦИЕНТОВ С ГОНАРТРОЗОМ

Наркулов М.С., Пардаев С.Н., Тияжов А.Б.

Резюме. В наших исследованиях было проанализировано 32 пациента, больные находились на амбулаторном лечении в 2017-2022 гг. $9,10 \pm 0,04$ см до лечения по ВАШ у больных за 2 нед до РЧНА и через 1, 3, 6, 12 мес. Через 1 мес РЧНА составил $3,96 \pm 0,28$ см ($r \leq 0,05$) у пациентов со сниженной болью в группе ВАШ. Такое состояние сохранялось до 3 мес. Положительный результат в этой группе $4,33 \pm 0,29$ см; сохраняется, через 6 мес – $4,46 \pm 0,32$ см; а в 12 мес – $5,01 \pm 0,34$ см ($r \leq 0,05$) показателя. После лечения РЧНА анализировали функциональное состояние пораженного сустава по опроснику WOMAC. (изменения выше 15 баллов): показатели через 2 нед $52,60 \pm 1,60$ балла, через 1 мес 1 - $48,80 \pm 0,01$, через 3 мес - $51,29 \pm 1,99$, через 6 мес - $54,18 \pm 2,32$, через 1 год - $55,48 \pm 2,60$ балла. Мы сравнили наш анализ результатов с рандомизированными контролируемые исследованиями других авторов. Метод радиочастотной нейроабляции ветвей суставного нерва коленного сустава считается одним из эффективных и безопасных методов. Хотя стиль не является универсальным, он нашел свое место в синдроме гоналгии.

Ключевые слова: деформирующий артроз, коленный сустав, радиочастотная нейроабляция, болевой синдром.