

ПОСЛЕДОВАТЕЛЬНАЯ ТАКТИКА ХИРУРГИЧЕСКОГО ЛЕЧЕНИЯ ПАЦИЕНТОВ С КИСТАМИ ВЕРХНЕЧЕЛЮСТНОГО СИНУСА



Насретдинова Махзуна Тахсиновна, Хайитов Алишер Адхамович, Хатамов Жахонгир Аbruевич
Самаркандский государственный медицинский университет, Республика Узбекистан, г. Самарканд

ЮҚОРИ ЖАҒ БУШЛИҒИ КИСТАЛАРИ БЎЛГАН БЕМОРЛАРДА ЖАРРОҲЛИК ЙЎЛИ БИЛАН ДАВОЛАШНИНГ ТАРТИБИЙ ТАКТИКАСИ

Насретдинова Махзуна Тахсиновна, Хайитов Алишер Адхамович, Хатамов Жахонгир Аbruевич
Самарканд давлат тиббиёт университети, Ўзбекистон Республикаси, Самарканд ш.

SEQUENTIAL TACTICS OF SURGICAL TREATMENT OF PATIENTS WITH MAXILLARY SINUS CYSTS

Nasretdinova Makhzuna Takhsinovna, Khayitov Alisher Adhamovich, Khatamov Jakhongir Abruevich
Samarkand State Medical University, Republic of Uzbekistan, Samarkand

ORCID: <https://orcid.org/0000-0002-4270-1820>

ORCID: <https://orcid.org/0000-0002-5459-134X>

e-mail: luna1088@mail.ru

Резюме. Сурункали кистозли юқори жағ синусити учун адекват даволашни танлаш муаммоси долзарблигича қолмоқда. Ҳозирги вақтда юқори жағ синуси кисталарини даволаш самарадорлигини ошириш усулларини ишлаб чиқиш алоҳида аҳамиятга эга. Тадқиқотнинг мақсади юқори жағ синус кисталари (ЮЖСК) бўлган беморларни жарроҳлик даволашнинг тактикасини стратегиясини ишлаб чиқишдан иборат эди. Тадқиқотнинг асоси юқори жағ синусларнинг кистли зарарланиши бўлган 173 беморни текшириш еди. Барча беморлар жарроҳлик йўли билан даволандилар. Тадқиқот турли гуруҳларда ўтказилди. Биринчи гуруҳдаги беморларга пастки бурун йўли орқали максиллар синусни олиб ташлашнинг такомиллаштирилган версияси таклиф қилинди. Клиник самарадорликни баҳолаш беморларнинг ҳаёт сифати кўрсаткичларига асосланади. Пастки бурун йўли орқали жарроҳлик даволашнинг такомиллаштирилган усули юқори клиник самарадорликни кўрсатди. Гуруҳлар орасидаги ҳаёт сифатидаги фарқ 12 ва 9 балли ташкил этди, яъни биринчи гуруҳ беморлари такомиллаштирилган технология билан даволашдан кейин ҳаёт сифати юқори бўлган.

Калим сўзлар: Сурункали синусит, юқори жағ бушлиғи кисталари, гайморотомия, ҳаёт сифати.

Abstract. The problem of selecting an adequate treatment for chronic cystic maxillary sinusitis remains relevant. Currently, the development of ways to improve the effectiveness of treatment of maxillary sinus cysts is of particular importance. The aim of the study was to develop a consistent tactics of surgical treatment of patients with maxillary sinus cysts (MCS). The basis of the study was a survey of 173 patients with cystic lesions of the maxillary sinuses. All patients were treated surgically. The study was conducted in different groups. Patients of the first group were offered an improved version of the removal of the maxillary sinus through the lower nasal passage. The assessment of clinical effectiveness is based on indicators of the quality of life of patients. An improved method of surgical treatment through the lower nasal passage showed a higher clinical efficacy. The difference in quality of life between the groups was 12 and 9 points, which means that the patients of the first group had a higher quality of life after treatment with improved technology.

Key words: Chronic sinusitis, maxillary sinus cysts, the quality of life, sinustomy.

В практике оториноларинголога весьма часто встречается хронический кистозный верхнечелюстной синусит (КВЧС), занимающий одно из ведущих мест из списка хронической патологии органов уха, горла и носа. За последние 20 лет заболеваемость этим заболеванием увеличилась вдвое. В настоящее время нет единого мнения о

симптоматике кист, наблюдаемых в верхнечелюстных пазухах, и этот вопрос становится все более актуальным, и требует детального изучения. Кисты верхнечелюстной пазухи - одна из самых частых патологий средней трети головы. До сих пор нет единого мнения о современном подходе к диагностике и лечению кист. В современной ото-

риноларингологии остается актуальной проблема выбора адекватного лечения хронических кистозных верхнечелюстных синуситов. Сегодня разработка способов повышения эффективности хирургического лечения кист верхнечелюстного синуса приобретает особое значение.

Цель исследования: Цель исследования - разработка предложений и рекомендаций, направленных на совершенствование хирургического лечения кист верхнечелюстной пазухи.

Материалы и методы исследования. В основу научно-исследовательской работы вошло обследование 173 больных с кистозным поражением верхнечелюстных синусов (ВЧС), обратившихся в клинику ООО «Golden medical group», в период с 2018-2022 гг. Все пациенты были подвержены хирургическому лечению. При оценке качества жизни пациента одной из основных жалоб являлась головная боль, 98% пациентов сообщили о наличии этой жалобы, 70% пациентов жаловались на выделения из носа. Слабость была выявлена у 61% пациентов. 34,5% пациентов сообщили о чувстве неудобства в области верхнечелюстных пазух. У 78% пациентов было выявлено стекание слизи по задней стенке носо- и ротоглотки. Всем пациентам был проведен оториноларингологический осмотр, который состоял из эндоскопического осмотра носовой полости и носоглотки, фарингоскопии, отоскопии и ларингоскопии, МСКТ околоносовых синусов.

Всем пациентам проводили компьютерную томографию, которая выполнялась на аппарате Siemens Somatom Sensation Cardiac (Германия). Исследование выполнялось в аксиальной, коронарной и сагиттальной проекциях. Данные компьютерной томографии явились важным навигационным материалом для наиболее точного, щадящего и безопасного осуществления хирургических вмешательств. В большинстве случаев (86%) выявлено одностороннее поражение верхнечелюстных пазух.

Исследование проводилось в различных группах, разделенных по локализации кисты в ВЧС. Первую группу составили пациенты у которых киста располагалась на нижней стенке ВЧС (n=121), им проведен усовершенствованный тип подхода к верхнечелюстной пазухе через нижний носовой ход. Вторую группу составили пациенты с расположением кист на задней стенке (n=15), была произведена доступ к верхнечелюстной пазухе через переднюю стенку, и третью группу (n=37) составили пациенты с расположением на передней стенке ВЧС, им произведена эндоназальная гайморотомия через средний носовой ход.

Для определения качества жизни нами использован опросник EQ-5D (Euro QoL группа) — анкета, состоящая из пяти вопросов о субъективных ощущениях физического и психического здоровья человека в различные периоды после оперативного лечения.

Результаты клинических исследований. Проводимое нами лечение проводилось с применением эндоскопической оптики 2,7 и 4 мм, с углом поворота зрения 0°, 30°, 45° и 70°; видеосъёмки и основного инструментария. При необходимости и с согласия пациента мы провели коррекцию структуры носа (подслизистая резекция носовой перегородки, вазотомия и др.).

Пациентам 2 группы (n=15) была произведена операция по удалению кисты через переднюю стенку верхнечелюстной пазухи. После выполнения оперативного лечения нами производились ежедневные осмотры и перевязки, а также запись изменений клинических симптомов послеоперационного воспалительного процесса в динамике на 3, 7, 10 и 14 сутки на основании балльных параметров.

Пациентам 3 группы (n=37) группы сравнения пациентам выполнено эндоназальное вскрытие гайморовой пазухи через средний носовой ход. В основе метода лежит хирургическое расширение естественного соустья или вскрытие стенок верхнечелюстных пазух.

Пациентам 1 группы (n=121) группы использован усовершенствованный вариант доступа в верхнечелюстную пазуху через нижний носовой ход, который принципиально отличается от аналогичных. Операция эндоназальной гайморотомии через нижний носовой ход выполняется в условиях стационара и амбулаторно под местной и общей анестезией.

Оперативную манипуляцию производили под эндотрахеальной общей анестезией и дополнительной местной, или под местной инфильтрационной анестезией. После надламывания и люксации, медиализации нижней носовой раковины делали образный разрез мягких тканей на латеральной стенке нижнего носового хода. Мягкие ткани отсепааровывали распатором, обнажили костную стенку. Бором создали соустье. Кисту визуализировал эндоскопом и удаляли щипцами. Пазуха промывали теплым физиологическим раствором, после осматривали физиологическое соустье пазухи. После завершения манипуляций в пазух в нижний носовой ход устанавливается синтомициновый тампон, который извлекали через 1-2 суток.

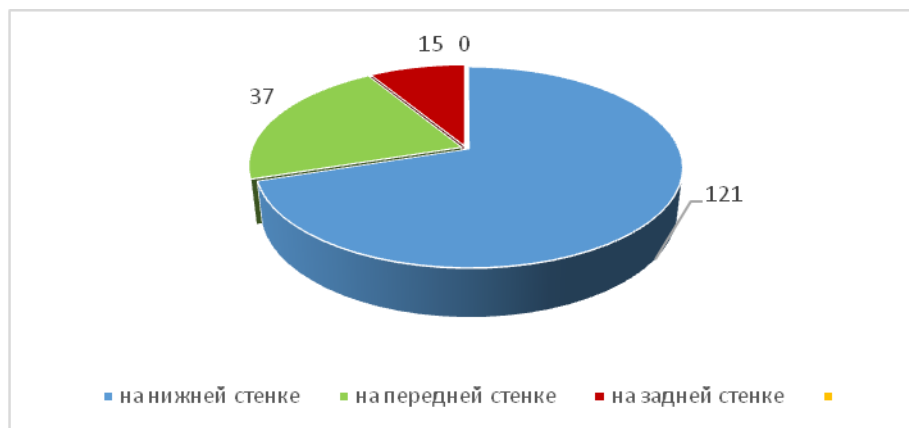

Рис. 1. Локализация кисты в верхнечелюстном синусе

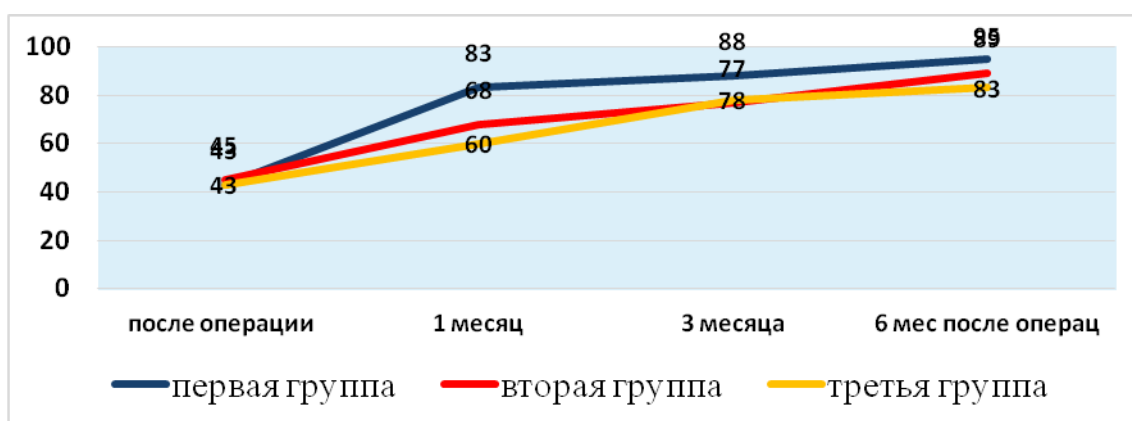


Рис. 2. Динамика качества жизни по шкале EQ-5D

Разница в качестве жизни во второй и третьей по сравнению с первой группой составила 12 и 9 баллов соответственно, что демонстрирует более высокие показатели качества жизни пациентов первой группы.

Средний балл качества жизни через 1 месяц после хирургического лечения в 2 и 3 группе равен был 64 ± 4 ($p < 0,05$) против 83 ± 3 ($p < 0,05$) баллов 1 группы, а к концу наблюдения у пациентов 2 и 3 группы средний балл составил 87 ± 4 ($p < 0,05$), у пациентов первой группы - 95 ± 2 ($p < 0,05$).

Выводы. Сопоставление результатов нашего исследования по применению операции через переднюю стенку и эндоскопической эндоназальной операции на ВЧП указывает на преимущество последней главным образом в раннем послеоперационном периоде. При использовании эндоскопического эндоназального метода через нижний носовой ход значительно возрастает качество лечения КВС, меняется характер и количество нежелательных результатов хирургического вмешательства. Также при применении усовершенствованного метода через нижний носовой ход требуется меньшее техническое оснащение.

Литература:

1. Зейнитдинова З. А., Ризаев Ж. А., Орипов Ф. С. Степень цитологического поражения эпителия слизистой оболочки щеки при COVID-19 //

Журнал биомедицины и практики. – 2022. – Т. 7. – №. 2.

2. Насретдинова М.Т., Хайитов А.А. Важные аспекты этиопатогенеза, клиники, диагностики и лечения хронического кистозного гайморита // Журнал ПБИМ 2020 г. № 2 (118) с. 213-215.

3. Насретдинова М.Т., Хайитов А.А. Юкори жаг бушлигининг кисталарида тежамкор олиб ташлаш хакида // Журнал Вестник врача №1 (98) 2021 с. 93-96.

4. Насретдинова М.Т., Хайитов А.А. Юкори жаг бўшлиқлари кистоз ўзгаришлари жаррохлик давоси солиштирма характеристикаси // Журнал ПБИМ 2021г. №3 (128) с.118-121

5. Насретдинова М.Т., Хайитов А.А. Совершенствованный подход при лечении кист верхнечелюстной пазухи. // Журнал Вестник врача № (102) 2022 г. с. 71-76.

6. Насретдинова М.Т., Хайитов А.А., Нормурадов Н.А. Состояние микробиоциноза у пациентов с кистозным поражением верхнечелюстных синусов // Журнал «Оториноларингология. Восточная Европа» 2021 г., том 11, № 2 с. 169-174.

7. Махронов Л. С., Ризаев Ж. А., Гадаев А. Г. Helicobacter pylori ва уни темир ҳамда витамин В12 танқислиги камқонлиги юзага келишидаги ахамияти. – 2021.

8. Хайитов А.А., Насретдинова М.Т. Наша тактика при хирургическом лечении кистозных поражений гайморовых пазух. // Журнал Вестник врача №2 (94) 2020 г. с. 70-75.

9. Esankulovich K. H., Taxinovna N. M. About specific endonasal extraction of cysts of the maxillary sinus //Central Asian Journal of Medical and Natural Science. – 2021. – Т. 2. – №. 2. – С. 201-204.

10. Nasretdinova M. T. et al. Tactics of Administration of Patients with Chronic Atrophic Rhinitis //Annals of the Romanian Society for Cell Biology. – 2021. – С. 147-151.

**ПОСЛЕДОВАТЕЛЬНАЯ ТАКТИКА
ХИРУРГИЧЕСКОГО ЛЕЧЕНИЯ ПАЦИЕНТОВ С
КИСТАМИ ВЕРХНЕЧЕЛЮСТНОГО СИНУСА**

Насретдинова М.Т., Хайитов А.А., Хатамов Ж.А.

Резюме. Проблема подбора адекватного лечения хронического кистозного верхнечелюстного синусита остается актуальной. В настоящее время разработка

способов повышения эффективности лечения кист верхнечелюстного синуса приобретает особое значение. Целью исследования явилась разработка последовательной тактики хирургического лечения пациентов с кистами верхнечелюстного синуса (КВС). Основу исследования составило обследование 173 больных с кистозным поражением верхнечелюстных синусов. Все пациенты лечились хирургическим путем. Исследование проводилось в разных группах. Пациентам первой группы был предложен усовершенствованный вариант удаления верхнечелюстной пазухи через нижний носовой ход. Оценка клинической эффективности основана на показателях качества жизни пациентов. Усовершенствованный метод хирургического лечения через нижний носовой ход показал более высокую клиническую эффективность. Разница в качестве жизни между группами составила 12 и 9 баллов, что означает, что пациенты первой группы имели более высокое качество жизни после лечения по усовершенствованной технологии.

Ключевые слова: Хронический верхнечелюстной синусит, кисты верхнечелюстного синуса, качество жизни, гайморотомия.