

## РЕЗУЛЬТАТЫ ХИРУРГИЧЕСКОГО ЛЕЧЕНИЯ ВЫПАДЕНИЯ ПРЯМОЙ КИШКИ С ДОЛИХОСИГМОЙ



Акилов Хабибулла Атауллаевич<sup>1</sup>, Садыков Рустам Аббарович<sup>2</sup>, Рустамов Абдусамад Эшмуродович<sup>2</sup>  
1 – Центр повышения квалификации медицинских работников, Республика Узбекистан, г. Ташкент;  
2 – ГУ «РСНПМЦХ имени акад. В.Вахидова», Республика Узбекистан, г. Ташкент

### ДОЛИХОСИГМА БИЛАН РЕКТАЛ ПРОЛАПСНИ ЖАРРОҲЛИК ДАВОЛАШ НАТИЖАЛАРИ

Акилов Хабибулла Атауллаевич<sup>1</sup>, Садыков Рустам Аббарович<sup>2</sup>, Рустамов Абдусамад Эшмуродович<sup>2</sup>  
1 – Тиббиёт ходимларининг касбий малакасини ривожлантириш маркази, Ўзбекистон Республикаси, Тошкент ш.;  
2 – "Академик В. Вохидов номидаги РИХИАТМ" ДМ, Ўзбекистон Республикаси, Тошкент ш.

### RESULTS OF SURGICAL TREATMENT OF RECTAL PROLAPSE WITH DOLICHOSIGMA

Akilov Khabibulla Ataullayevich<sup>1</sup>, Sadykov Rustam Abrarovich<sup>2</sup>, Rustamov Abdusamad Eshmurodovich<sup>2</sup>  
1 – Center for Advanced Training of Medical Workers, Republic of Uzbekistan, Tashkent;  
2 – RSSPMCS named after acad. V.Vakhidov, Republic of Uzbekistan, Tashkent

e-mail: [rscs@info.uz](mailto:rscs@info.uz)

---

**Резюме.** Амалий колопроктологияда долихосигма билан қўшилиб келган II-III даражали ректал пролапсада ректопексия шакллантириши усули таклиф этилмоқда. Асосий вазифа ректопексия зонасида мумкин бўлган асоратларни олдини олиш, битишма жараёни ва чандиқ деформациясининг олдини олиш билан ректал пролапс ва долихосигмани радикал даволашдан иборат. Операция қилинган беморлар орасида гематомаларнинг ривожланиши кузатилмади, бир йил давомида ўтказилган кузатув колоректал анастомоз ва ректопексия зонасида битишма ва чандиқ деформацияси ривожланмаганлигини кўрсатди.

**Калит сўзлар:** Ректум, пролапс, пресакрал фасция, релапс, ретикуляр имплант, долихосигма.

**Abstract.** For practical coloproctology, a method for the formation of rectopexy with rectal prolapse of II-III degree, which is combined with dolichosigma, is proposed. The main task was the radical treatment of rectal prolapse and dolichosigma with the prevention of possible complications, prevention of the development of adhesions and scar deformation in the rectopexy zone. There was no development of hematomas among the operated patients, observation during the year showed no development of adhesions and scarring in the area of colorectal anastomosis and rectopexy.

**Keywords:** rectum, prolapse, presacral fascia, relapse, mesh implant, dolichosigma.

---

Выпадение прямой кишки (ВПК) на всю толщину, или процидентия, является доброкачественным состоянием, которое определяется как циркулярное выпячивание всех слоев стенки прямой кишки через анальный сфинктер. Ежегодная заболеваемость составляет 2,5 случая на 100 000 человек, преимущественно среди пожилых людей, а соотношение мужчин и женщин составляет примерно 1:92 [1]. Считается, что полнослойный ректальный пролапс (FTRP) является результатом скользящей грыжи через тазовый фасциальный дефект или ректальной инвагинации. В настоящее время принятой причиной является расстройство тазового дна. Описано множество различных процедур хирургического лечения ВПК, но еди-

ного мнения о варианте оперативного пособия пока нет. Традиционно операции на промежности были зарезервированы для пожилых пациентов, которым противопоказаны абдоминальные операции. Двумя наиболее распространенными операциями на промежности являются операция Делорма, которая представляет собой мукозэктомия и ректальную пликацию, и промежностную ректосигмоидэктомию, также известную как операция Альтемайера, которая представляет собой иссечение прямой кишки на всю толщину. До сих пор нет существенных доказательств преимущества между промежностным и абдоминальным доступом или между резекцией или отсутствием резекции в любом доступе [2]. В связи с вышеука-

занным необходимость продолжения разработки новых технологий хирургической коррекции ВПК не вызывает никаких сомнений.

Изобретение относится к медицине, а именно к колоректальной хирургии, и может быть использовано для лечения выпадения прямой кишки с долихосигмой.

В современной проктологии, несмотря на существование множества классических и постоянное внедрение новых методов хирургического лечения пролапса тазовых органов и опущения тазового дна, в частности выпадения прямой кишки, остается актуальным вопрос хирургической проктологии, что связано с большой распространенностью данного заболевания и отсутствием универсального метода лечения. В последние годы преимущество отдается ректопексии с использованием сетчатых эксплантатов в различных модификациях [3,4,5].

Наиболее близким аналогом является источник информации, описанный в статье: Методика резекции сигмовидной кишки и ректопексии при выпадении прямой кишки [6], заключающаяся в мобилизации сигмовидной и прямой кишки, резекции сигмовидной кишки, выполнении ректопексии к пресакральной фасции полипропиленовой сеткой, края сетки оборачиваются на 2/3 окружности кишки, формируется коло-ректоанастомоз конец в конец выше места фиксации прямой кишки сеткой. Способ позволяет ликвидировать патологию прямой кишки и сигмовидной кишки, однако он не лишен недостатков: не даёт полного излечения при сопутствующей долихосигме, которая имеет место у 20-30% больных с выпадением прямой кишки, ручной шов анастомоза нередко осложняется недостаточностью швов, наличие инфекции в зоне имплантата приводит к длительному течению болезни с развитием свищей, миграции сетки, воспалительный процесс в зоне анастомоза приводит к рубцовым деформациям и сужению анастомоза с последующим развитием клиники хронической кишечной непроходимости.

Таким образом, поставленная задача заключается в радикальном лечении выпадения прямой кишки и долихосигмы с предупреждением возможных осложнений, профилактики развития спаечного процесса и рубцовой деформации зоны ректопексии.

Поставленная задача решена тем, что способ хирургического лечения выпадения прямой кишки с долихосигмой, включающий лапаротомию, рассечение тазовой брюшины, мобилизацию толстой и прямой кишки, выделение прямой кишки до тазового дна, имплантацию полипропиленовой сетки к пресакральной фасции в области промонториума, ректопексию к сетке путем оборачивания ее вокруг прямой кишки, резекцию

сигмовидной кишки, формирование коло-ректоанастомоза и послойное ушивание, отличается тем, что при ректопексии полипропиленовую сетку оборачивают вокруг прямой кишки на 360°, после резекции сигмовидной кишки культю прямой кишки ушивают наглухо и формируют коло-ректоанастомоз конец в бок на 2-3 см ниже места ректопексии.

Следует отметить, что технические аспекты данного способа можно дополнить методикой, описанной в предыдущем варианте формирования ректопексии, а именно лазерным воздействием на пресакральную область и покрытием сетчатого имплантата композитным порошком Хемобен для формирования полимерного слоя поверх сетки. Эти мероприятия могут существенно снизить риск развития специфических осложнений в зоне ректопексии.

Преимущества способа: - окутывание полипропиленовой сеткой кишки на 360° при ректопексии способствует более надежной фиксации прямой кишки и предупреждает рецидив болезни; - формирование анастомоза конец в бок ниже места фиксации прямой кишки полипропиленовой сеткой предупреждает риск инфицирования имплантата; - исключается риск деформации и сужения коло-ректоанастомоза, что в совокупности с формированием анастомоза ниже места фиксации прямой кишки существенно снижает в послеоперационном периоде нарушение пассажа и соответственно развитие или прогрессирование запоров.

Способ осуществляют следующим образом.

1. Полное обследование толстой кишки в плановом порядке. Механическая подготовка кишки (традиционно) или без подготовки (развивающаяся концепция). Антибиотикопрофилактика.

2. Лапаротомия: нижнесрединная, поперечная надлобковая (с пересечением прямых мышц), по Пфанненштилю (поперечное рассечение кожи и апоневроза с разведением прямых мышц живота).

3. Установка абдоминального ранорасширителя для экспозиции левых отделов ободочной кишки.

4. Ревизия брюшной полости: оценка состояния дугласова пространства, другие патологические изменения (печень/желчный пузырь, толстая кишка, женские половые органы, тонкая кишка).

5. Рассечение брюшины справа у основания брыжейки сигмовидной кишки с переходом на тазовую брюшину.

6. Рассечение брюшины слева вдоль белой линии Тольдта в направлении таза без мобилизации в сторону селезеночного изгиба. Вход в забрюшинное пространство, выполненное рыхлой

соединительной тканью. Тупое отделение сигмовидных артерий от забрюшинных тканей, идентификация левого мочеточника.

7. Определение нижнебрыжеечных сосудов. Формирование окна в брыжейке позади сосудистой ножки. Идентификация гипогастрального нерва и его сохранение путем оттеснения кзади. Тупое выделение позади сосудистого пучка (аваскулярный слой) до входа в малый таз и полная мобилизация прямой кишки по задней полуокружности вдоль фасции Вальдеера до тазового дна. Чтобы снизить риск повреждения тазовых вегетативных нервов, необходимо избегать мобилизации прямой кишки в стороны.

8. Определение границ резекции: а. Дистальная (верхнеампулярный отдел прямой кишки): анастомоз должен находиться на уровне промоториума. б. Проксимальная: должна проходить таким образом, чтобы не было избытка сигмовидной кишки.

9. Поэтапное пересечение брыжейки (между зажимами с перевязкой) до проксимальной точки резекций.

10. Пересечение сосудов: а. У большинства больных: стандартная перевязка сосудистой ножки (верхней прямокишечной артерии) => перед пересечением необходимо уточнить локализацию мочеточника. Формирование окна в мезоректум у дистального края резекции. Пересечение и перевязка мезоректум между зажимами. б. У больных с промежностной пластикой в анамнезе: при стандартной перевязке существует риск формирования аваскулярного участка кишки => корректные операции: 1) Только ректопексия. 2) Резекция сигмовидной кишки с сохранением сосудистых аркад, т.е. пересечение брыжейки в непосредственной близости от кишки. 3) Пересечение кишки на уровне анастомоза, наложенного ранее, с удалением избытка кишки и сохранением кровоснабжения.

11. Ректопексия к сетке размером 6x10 см (полипропиленовая сетка): после мобилизации прямой кишки по задней поверхности, отдельными не рассасывающимися швами выполняется фиксация импланта к промоториуму и пресакральной фасции; сетка оборачивается вокруг прямой кишки на 360°, ее края фиксируются с обеих сторон 3-4 швами. Возможно применение лазерного воздействия и композитного покрытия.

12. Формируется анастомоз нисходящего отдела толстой кишки с прямой кишкой на 2-3 см ниже участка фиксации с сеткой по типу «конец-бок» при помощи сшивающего аппарата.

13. Дренирование, ушивание раны.

Послеоперационный период: Ведение больных «fast-track»: прием жидкостей на первый по-

слеоперационный день (при отсутствии тошноты и рвоты) и быстрое расширение диеты по мере переносимости. Поддержание мягкого стула.

Пример выполнения для иллюстрации заявленного способа.

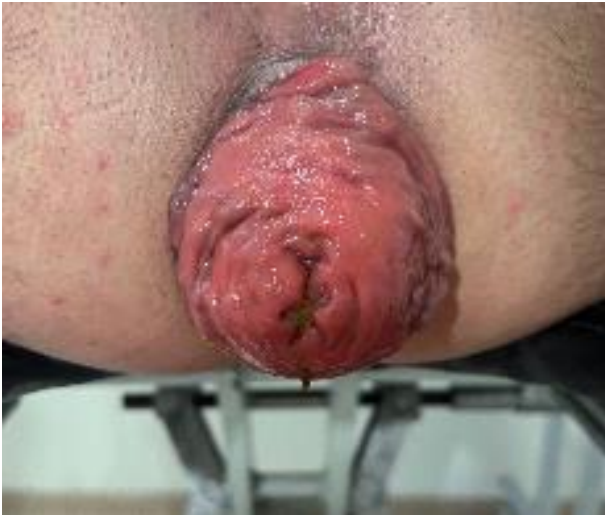Больной Ж., 41 год, с жалобами на запоры и выпадение прямой кишки во время акта дефекации и при физической нагрузке, при ходьбе. Запоры длятся 7 и более дней, боли в животе беспокоят постоянно. отсутствие аппетита, тошнота, гнойничковые высыпания на коже, метеоризм. Из анамнеза страдает болезнью в течении 10 лет. Запоры ни с чем не связывает. Лечился и наблюдался у гастроэнтерологов много лет, периодически получал комплексное консервативное лечение. 2 года назад начались проявления выпадения прямой кишки. Из-за безрезультативности консервативной терапии, стойких запоров, обратился к проктологам. После проведения клинико-лабораторно-инструментальных исследований, больному был установлен диагноз: «Колостаз. Долихосигма. Выпадение прямой кишки 3 степени». Была произведена операция: Резекция сигмовидной кишки, ректопексия культи прямой кишки с аллотрансплантатом, наложение децендоректоанастомоза (ниже аллотрансплантата).

Протокол операции: нижнесрединная лапаротомия. Рассечение брюшины справа у основания брыжейки сигмовидной кишки с переходом на тазовую брюшину. Резекция сигмовидной кишки с сохранением сосудистых аркад, т.е. пересечение брыжейки в непосредственной близости от кишки. Ректопексия к сетке размером 6x10 см (полипропиленовая сетка): после мобилизации прямой кишки по задней поверхности, отдельными нерассасывающимися швами выполняется фиксация импланта к промоториуму и пресакральной фасции; сетка оборачивается вокруг прямой кишки на 360°, ее края фиксируются с обеих сторон 3-4 швами. Формируется анастомоз нисходящего отдела толстой кишки с прямой кишкой на 2-3 см ниже участка фиксации с сеткой по типу «конец-бок» при помощи сшивающего аппарата. Дренирование, ушивание раны (рис. 1-12).

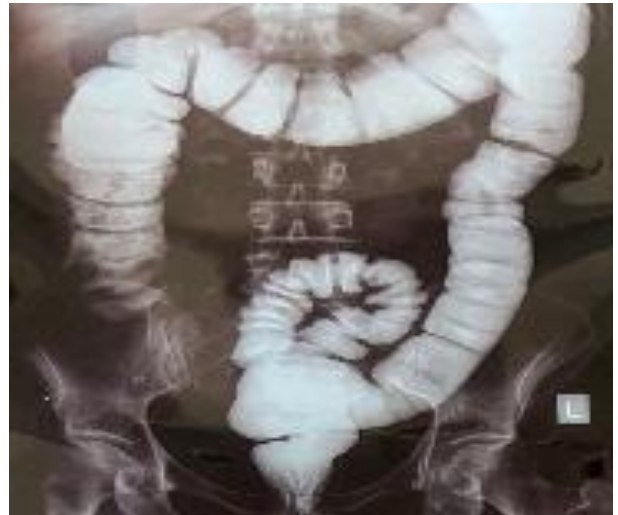Послеоперационный период протекал без осложнений. На 7-ые сутки после операции больной в удовлетворительном состоянии выписан домой. Срок наблюдения - 6 месяцев. Результат - хороший.

Всего к настоящему периоду выполнено 38 подобных операций. Сроки наблюдения за больными составили 4-6 месяцев. Данных за рецидив заболевания нет.

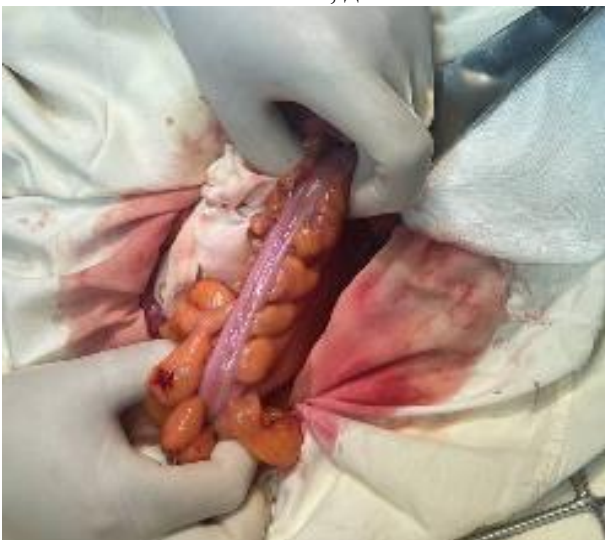



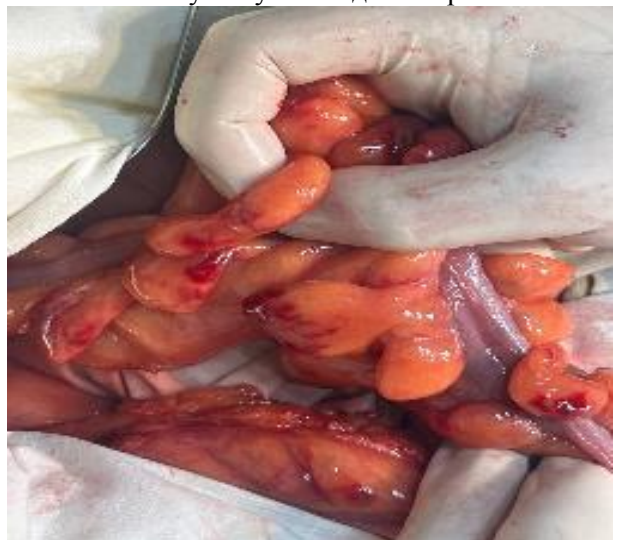**Рис. 1.** Больной Ж., 41 год. Выпадение прямой кишки III степени, долихосигма



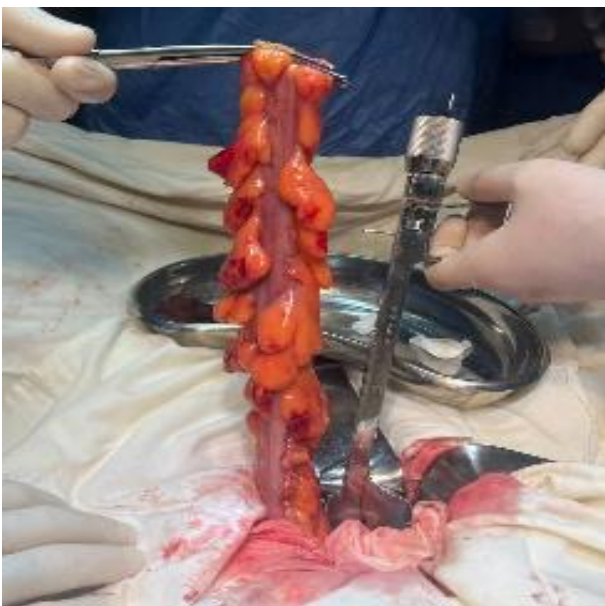
**Рис. 2.** Ирригография. Долихосигма. Дискинезия по смешанному типу. Выпадение прямой кишки



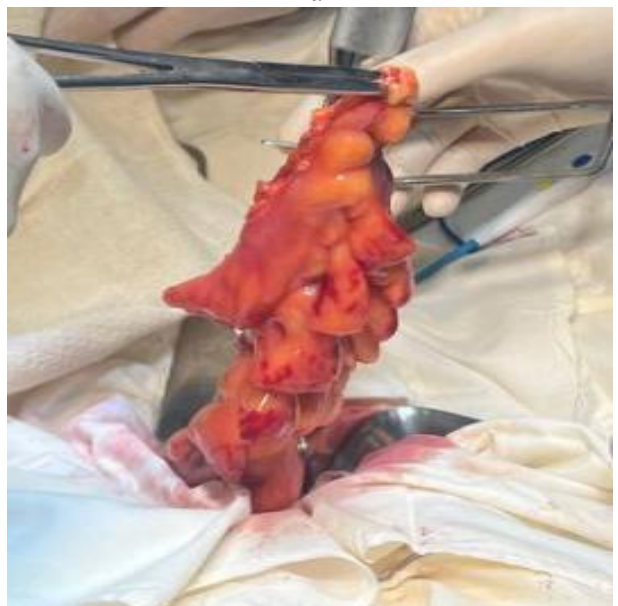**Рис. 3.** Вскрытие брюшной полости и выделение сигмовидной кишки



**Рис. 4.** Иссечение сосудов и брыжейки сигмовидной кишки с целью мобилизации. Открывается окно над крестцовой костью обходя сосуды и мочеточники для укрепления дна сетчатого имплантата

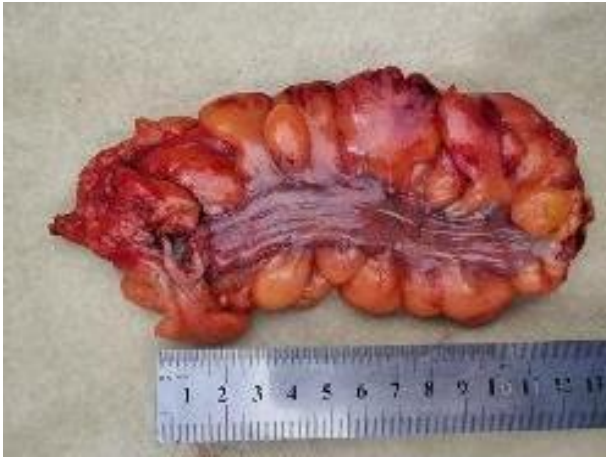

**Рис. 5.** Дистальная часть кишечника ушивается УКЛ-40 и резецируется

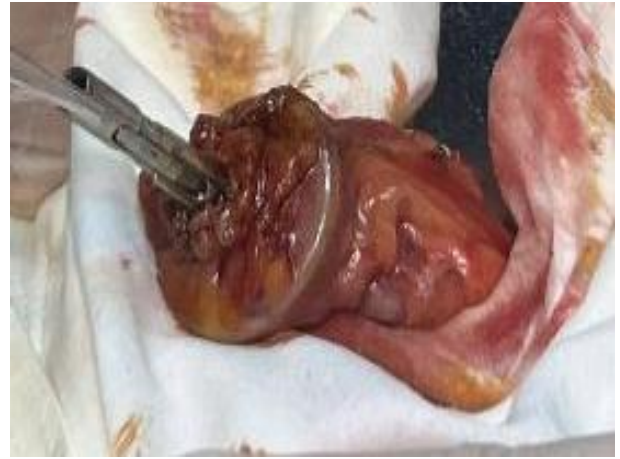

**Рис. 6.** Мобилизованная сигмовидная кишка резецируется с двух сторон.

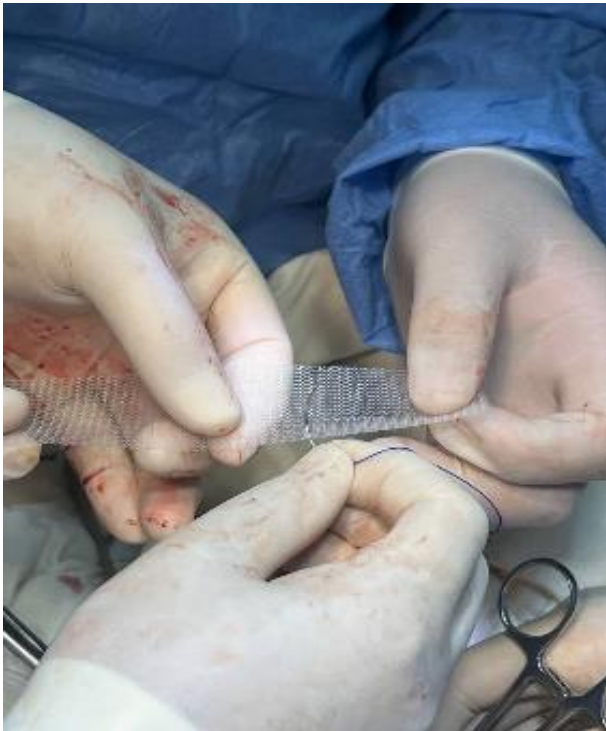



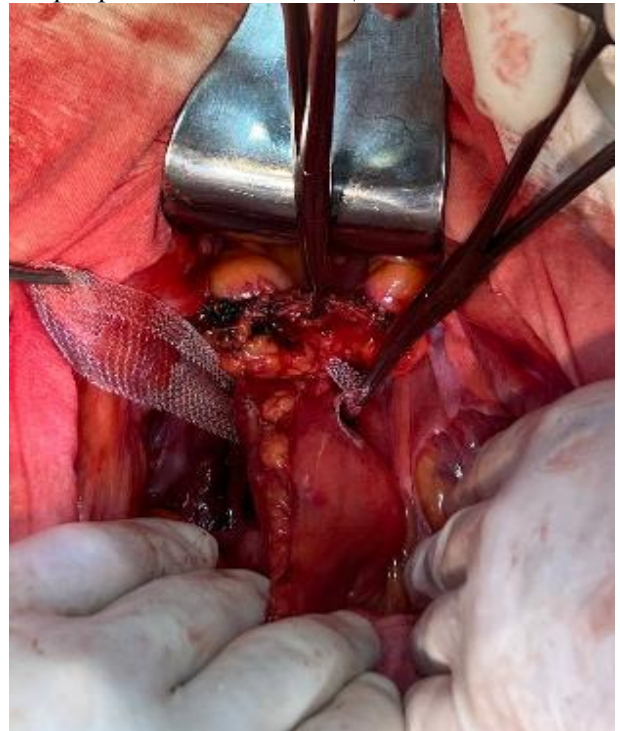**Рис. 7.** Резецированная сигмовидная кишка



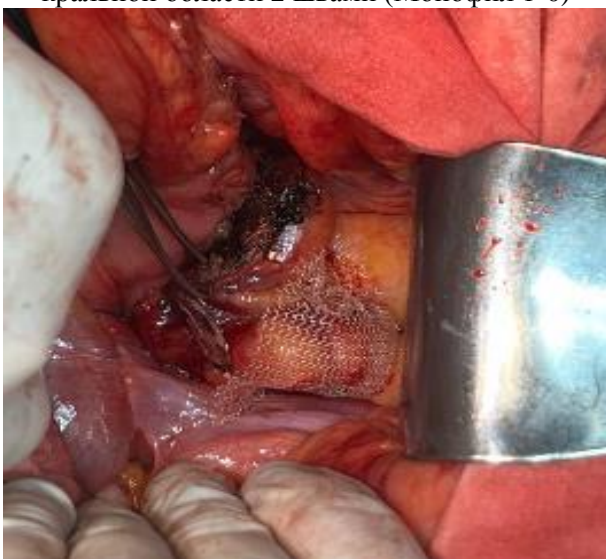**Рис. 8.** К проксимальной части сигмовидной кишки прикрепляется головка ЦСА с кيسетным швом



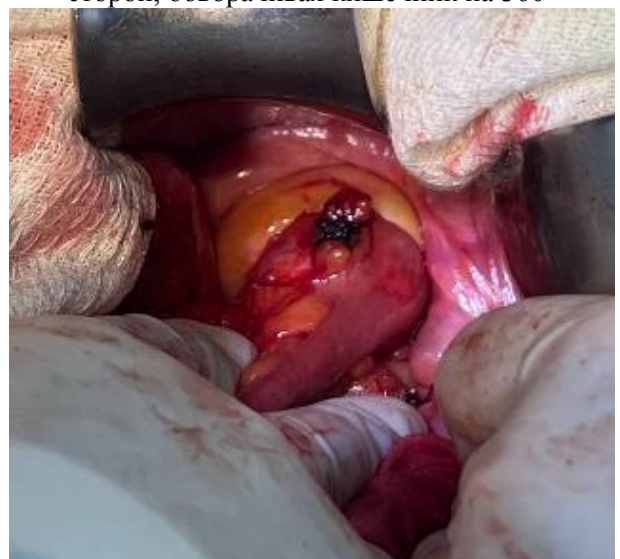**Рис. 9.** Сеточный имплантат фиксируется к пресакральной области 2 швами (Монофил 1-0)



**Рис. 10.** Сеточный имплант фиксируется с двух сторон, обворачивая кишечник на 360°



**Рис. 11.** Ушивание(перитонизация) дефекта брюшины сверху сетки импланта



**Рис. 12.** Формирование сигмо-ректального анастомоза конец-бок (ниже уровня импланта)

**Заключение.** Задачей способа явилось - радикальное лечение выпадения прямой кишки и долихосигмы с предупреждением возможных осложнений, профилактикой развития спаечного процесса и рубцовой деформации в зоне ректопексии.

Предлагаемый способ по сравнению с известными методами хирургического лечения выпадений прямой кишки с долихосигмой дает возможность: - снизить риск развития послеоперационных осложнений, таких как несостоятельность анастомоза; - улучшить результаты хирургического лечения; - предупредить рецидив болезни; - предупредить риск инфицирования имплантата; - исключить риск деформации и сужения коло-ректоанастомоза; - снизить риск прогрессирования запоров.

Таким образом, основными преимуществами разработанного способа ректопексии при ВПК с долихосигмой являются надежная фиксация и снижение риска рецидива болезни, вероятности инфицирования имплантата, деформации и сужения коло-ректоанастомоза, и, следовательно, нарушения пассажа и прогрессирования запоров.

#### **Литература:**

1. Mille M, Engelhardt T, Stier A. Bleeding Duodenal Ulcer: Strategies in High-Risk Ulcers. *Visc Med.* 2021 Feb;37(1):52-62.
2. Van der Schans EM, Verheijen PM, Broeders IAMJ, Consten ECJ. Ninety-day morbidity of robot-assisted redo surgery for recurrent rectal prolapse, mesh erosion and pelvic pain: lessons learned from 9 years' experience in a tertiary referral centre. *Colorectal Dis.* 2021 Dec;23(12):3205-3212.
3. Gaj F, Biviano I, Trecca A, Lai Q, Andreuccetti J. Early and late effects of the sequential transfixated

stich technique for the treatment of the symptomatic rectocele without rectal mucosa prolapse. *Minerva Chir.* 2020 Apr;75(2):83-91.

4. Koizumi N, Kobayashi H, Fukumoto K. Massive chronic irreducible rectal prolapse successfully treated with Altemeier's procedure. *J Surg Case Rep.* 2018 Apr 3;2018(4):rjy064.

5. Solari S, Martellucci J, Ascanelli S, Annicchiarico A. Predictive factors for functional failure of ventral mesh rectopexy in the treatment of rectal prolapse and obstructed defecation. *Tech Coloproctol.* 2022 Dec;26(12):973-979.

6. [https://meduniver.com/Medical/Xirurgia/rezekcia\\_sigmoidnoi\\_kishki.html?ysclid=lxh2i0w7x234470369](https://meduniver.com/Medical/Xirurgia/rezekcia_sigmoidnoi_kishki.html?ysclid=lxh2i0w7x234470369) MedUniver.

#### **РЕЗУЛЬТАТЫ ХИРУРГИЧЕСКОГО ЛЕЧЕНИЯ ВЫПАДЕНИЯ ПРЯМОЙ КИШКИ С ДОЛИХОСИГМОЙ**

*Акилов Х.А., Садыков Р.А., Рустамов А.Э.*

**Резюме.** Для практической колопроктологии предложен способ формирования ректопексии при выпадении прямой кишки II-III степени, который сочетается с долихосигмой. Основной задачей явилось радикальное лечение выпадения прямой кишки и долихосигмы с предупреждением возможных осложнений, профилактикой развития спаечного процесса и рубцовой деформации в зоне ректопексии. Среди прооперированных пациентов не наблюдалось развития гематом, наблюдение в течение года показало отсутствие развития спаечного процесса и рубцовой деформации в зоне колоректального анастомоза и ректопексии.

**Ключевые слова:** прямая кишка, выпадение, пресакральная фасция, рецидив, сетчатый имплантат, долихосигма.