УДК: 616.22-007.253+616.351(615.849.19)

СРАВНИТЕЛЬНЫЙ АНАЛИЗ РАННИХ ПОСЛЕОПЕРАЦИОННЫХ ОСЛОЖНЕНИЙ У БОЛЬНЫХ С КОРОТКИМИ И СЛОЖНЫМИ ПРЯМОКИШЕЧНЫМИ СВИЩАМИ, ПЕРЕНЕСШИХ РАЗЛИЧНЫЕ МЕТОДИКИ ТЕХНОЛОГИИ ЛАЗЕРНОЙ ОБЛИТЕРАЦИИ СВИЩЕЙ FiLAC

Шеховцов Станислав Александрович[1], Давлатов Салим Сулаймонович[2],
Мамасолиева Шохиста Абдугаппаровна[3], Мамасалиева Нигора Абдугаффаровна[1]
1 - Ведущая многопрофильная клиника города Адду, Мальдивская Республика, г. Адду;
2 - Бухарский государственный медицинский институт, Республика Узбекистан, г. Бухара;
3 - Самаркандский государственный медицинский университет, Республика Узбекистан, г. Самарканд

ЛАЗЕР ФИСТУЛА ОБЛИТЕРАЦИЯСИ FiLAC ТЕХНОЛОГИЯСИНИНГ ТУРЛИ УСУЛЛАРИНИ ЎТКАЗГАН ҚИСҚА ВА МУРАККАБ РЕКТАЛ ФИСТУЛАЛАР БИЛАН ОҒРИГАН БЕМОРЛАРДА ОПЕРАЦИЯДАН КЕЙИНГИ ДАСТЛАБКИ АСОРАТЛАРНИ ҚИЁСИЙ ТАҲЛИЛ ҚИЛИШ

Шеховцов Станислав Александрович[1], Давлатов Салим Сулаймонович[2],
Мамасолиева Шохиста Абдугаппаровна[3], Мамасалиева Нигора Абдугаффаровна[1]
1 - Адду шаҳри кўп тармоқли етакчи клиникаси, Мальдив Республикаси, Адду ш.;
2 - Бухоро давлат тиббиёт институти, Ўзбекистон Республикаси, Бухоро ш.;
3 - Самарқанд давлат тиббиёт университи, Ўзбекистон Республикаси, Самарқанд

COMPARATIVE ANALYSIS OF EARLY POSTOPERATIVE COMPLICATIONS IN PATIENTS WITH SHORT AND COMPLEX RECTAL FISTULAS WHO UNDERWENT VARIOUS METHODS OF LASER FISTULA OBLITERATION TECHNOLOGY FiLAC

Shekhovtsov Stanislav Alexandrovich[1], Davlatov Salim Sulaymonovich[2],
Mamasolieva Shokhista Abdugapparovna[3], Mamasolieva Nigora Abdugapparovna[1]
1 - A leading multi-specialty clinic Addu City, Republic of Maldives, Addu;
2 - Bukhara State Medical Institute, Republic of Uzbekistan, Bukhara;
3 - Samarkand State Medical University, Republic of Uzbekistan, Samarkand

e-mail: pro.ilmiy@bsmi.uz

Резюме. *Мақолада стандарт FiLAC жарроҳлик амалиётини ҳам, биз томонидан ишлаб чиқилган технологияни ўзгартиришни ҳам ўтказган беморларда операциядан кейинги дастлабки асоратларни ўрганиш натижалари келтирилган. Бизнинг фикримизча, операциядан кейинги эрта пайдо бўлишига олиб келган асосий сабаблар кўрсатилади ва уларнинг олдини олиш йўллари кўрсатилган.*

Калит сўзлар: *қисқа ректал фистулалар, мураккаб ректал фистулалар, лазер ректал фистулаларни бартараф қилиш, FiLAC технологияси, операциядан кейинги дастлабки асоратлар.*

Abstract. *The article presents the results of the study of early postoperative complications in patients who underwent both the standard FiLAC procedure and the modification of the technology developed by us. The main reasons that led, in our opinion, to the occurrence of early postoperative are shown and the ways of their prevention are shown.*

Keywords: *short rectal fistulas, complex rectal fistulas, laser obliteration of rectal fistulas, FiLAC technology, early postoperative complications.*

Введение. Несмотря на прошедшие столетия с момента первого упоминания о прямокишечных свищах, проблема их лечения продолжает оставаться актуальной.

На данный момент времени прослеживается четкое разделение на классические и современные методики лечения прямокишечных свищей. Такие хирургические вмешательства как: фистулотомия и фистулэктомия, пластическое закрытие

внутреннего отверстия свища лоскутом (слизистым, слизисто-мышечным, кожно-мышечным), лигатурный способ и другие, позволяют добиться излечения в 85-100% случаев [1, 6, 11]. Однако, по данным литературных источников, у 83% пациентов, перенесших вмешательства с применением таких методик, в послеоперационном периоде развивается недостаточность анального сфинктера той или иной степени тяжести [3, 10, 13, 17]. По этой причине, приоритетным направлением стало развитие мини инвазивных вмешательств, обладающих незначительным травмирующим воздействием на анальный сфинктер. Благодаря этому, в широкую практику были внедрены различные способы закрытия просвета свищевого хода с помощью фибринового клея, имплантов из коллагена. Был разработан и внедрен видеоэндоскопический способ лечения (VAAFT- методика) и прочие [5, 9, 12]. Использование большинства таких методик гарантирует отсутствие нарушений функции анального сфинктера в послеоперационном периоде. Однако, по данным литературы, у 76% таких пациентов развиваются рецидивы заболевания [16]. Этому факту есть много объяснений. Это и негерметичное закрытие свищевого хода клеем или заглушкой и неадекватное дренирование послеоперационной раны и многие другие. Предложенная A. Wilhelm в 2011 году методика лазерной облитерации прямокишечных свищей открывает новые возможности по осуществлению эндофистулярного закрытия свищевого хода любого диаметра без опасности повредить структуры анального сфинктера [4, 7, 15]. Уже с самого начала своего применения, методика зарекомендовала себя как высоко эффективная. Так, в работе Limura E. et al. [11] безрецидивное течение послеоперационного периода в течение 7 месяцев было отмечено у 81% больных. Дальнейшая оптимизация методики Giamundo P. Et al. [2, 8, 14], привела к безрецидивному течению в течении 1 года у 82% пациентов. Авторами, в качестве преимуществ применения данной технологии, подчеркивалось минимальное воздействие на функцию анального сфинктера, сохранение удерживающей функции прямой кишки на прежнем уровне, быстрым срокам заживления и слабо выраженному болевому синдрому. К недостаткам использования данной лазерной технологии можно отнести трудности ее применения у пациентов с неравномерными по диаметру или извитыми свищевыми ходами и высокий риск развития гнойных осложнений в раннем послеоперационном периоде. До сих пор не разработаны критерии подбора плотности энергии лазерного воздействия для различных по длине, диаметру и другим параметрам прямокишечных свищей с целью профилактики развития деструкции фиброзной капсулы свища и некроза окружающих тканей [8]. Таким образом, довольно хорошо себя зарекомендовавшая технология лазерной облитерации прямокишечных свищей (FiLAC) нуждается в дальнейшей оптимизации с целью нивелирования имеющихся недостатков при сохранении своих несомненных достоинств.

Цель исследования. Улучшить результаты хирургического лечения коротких и сложных прямокишечных свищей с использованием модифицированной нами методики FiLAC.

Материалы и методы исследования. На базе хирургического стационара клиники AIMS diagnostic care pvt ltd (город Адду, Мальдивы), в период с 1.02.2019 по 28.02.2023, было осуществлено рандомизированное, одноцентовое, сравнительное клиническое исследование. Исследование выполнено на 62 пациентах в возрасте ≥ 18 лет, с транссфинктерными или экстрасфинктерными свищами 1-2 степеней сложности (первичными и рецидивными), у которых свищевой ход не превышал 4-х сантиметров в длину. Все пациенты были разделены на две равнозначные группы. В Основную Группу вошел 31 пациент, которым лазерная облитерация выполнялась с применением диодного лазера с длиной волны 1470 нм и мощностью 14 Вт. Воздействие лазерным излучением на стенки свищевого хода осуществлялось в течении 3 секунд на каждые 1 мм свища. В Группе Сравнения, куда также вошел 31 пациент, лазерная облитерация выполнялась по классической технологии FiLAC с применением диодного лазера с длиной волны 1470 нм и мощностью 12 Вт. Воздействие лазерным излучением на стенки свищевого хода осуществлялось в течении 1 секунды на каждые 1 мм свища. В обеих группах, длина свищевого хода не превышала 4-х сантиметров.

Всем пациентам, вошедшим в исследование, процедура выполнялась по следующему протоколу. Предоперационная подготовка проводилась с помощью микроклизм (Клин Энема) накануне и в день выполнения хирургической процедуры. Антибиотикопрофилактика проводилась за 30 минут до проведения операции путем введения 1 гр. Цефтриаксона. Операция выполнялась в положении Lloyd-Davis под спинномозговой анестезией. Операционное поле обрабатывалось раствором антисептика (раствор Бетадина). Используя ранее установленную дренажную лигатуру в качестве проводника, производилось проведение световода с радиальным излучением энергии, введенным через наружное отверстие свищевого хода вплоть до уровня просвета прямой кишки. В Основной Группе больных, настройки аппарата устанавливались на мощность 14 Вт. В Группе Сравнения использовалась мощность 12 Вт. После приведения прибора в активное состояние производилось плавное извлечение световода из

просвета свищевого хода. В Основной Группе, световод извлекался со скоростью 1мм/ 3 секунды. В Группе Сравнения световод извлекался со скоростью 1 мм/1 секунда. На завершающем этапе, производилось иссечение 1-2 см дистальной части свищевого хода включая наружное отверстие. Внутреннее отверстие свищевого хода ушивалось Z-образным швом нитью Викрил 2-0.

Все пациенты, с момента выписки, подвергались регулярному осмотру.

В Основной Группе заживление наступило у 23 (74,1%) из 31 больного. В Группе Сравнения заживление наступило у 19 (61,2%) из 31 больного.

В раннем послеоперационном периоде мы имели ряд осложнений в обеих группах исследуемых больных. В Группе Сравнения были зафиксированы осложнения в виде острого парапроктита, возникшего у 4 (13%) пациентов на 8, 11, 12 и 14 сутки с момента проведенной операции соответственно. В Основной Группе мы имели место с послеоперационным осложнением у 1 (3%) пациента. Также в виде возникшего острого парапроктита.

Клинический пример пациента из Основной Группы. Пациент Danish M., 39 лет, карта больного A017343, дата поступления 02/07/2022. На момент поступления предъявлял жалобы на наличие болезненного дискомфорта в области наружного свищевого отверстия, расположенного на коже перианальной области и скудные гнойные выделения из него. Болен с Августа месяца 2021 года, когда был прооперирован в связи с возникшим острым парапроктитом. Выполнялось вскрытие и дренирование гнойника. В дальнейшем, у пациента сформировался прямокишечный свищ. На момент поступления: наружное отверстие свищевого канала находится в 2 см от ануса, на 10 часах условного циферблата. Его диаметр около 5 мм. При надавливании на область наружного отверстия свища наблюдалось незначительное отделение гноеподобной густой жидкости. Ректально: тонус сфинктера сохранен, волевые усилия сохранны. На 11 часах условного циферблата определяется внутреннее отверстие свища с диаметром приблизительно 3 мм. Имеется незначительная рубцовая деформация слизистой вокруг свищевого отверстия. Больной был стандартно обследован. В результатах лабораторных анализов патологических изменений не обнаружено. По данным 3D ЭУЗИ пациент имел извитой экстрасфинктерный свищ с длинного свищевого хода около 34 мм и шириной свищевого хода около 8 мм. Внутреннее свищевое отверстие определялось на 11 часах условного циферблата в проекции анальной крипты, с диаметром 3 мм. Свищевой ход дренировался наружным отверстием, расположенным в 2 см от края ануса на 10 часах условного циферблата (Фотография №1). По данным сфинктерометрии: среднее давление в анальном канале в состоянии покоя равно 47,7 мм. р. ст., максимальное давление волевого сокращения - 163,8 мм.р.ст. Пациент был анкетирован по шкале Wexner с результатом - 0 баллов (нормальная функция удержания). Клинический диагноз: передний экстрасфинктерный свищ прямой кишки 1 степени сложности. В связи с чем, первым этапом лечения, 03/06/2022 пациенту была выполнена постановка дренирующей латексной лигатуры.

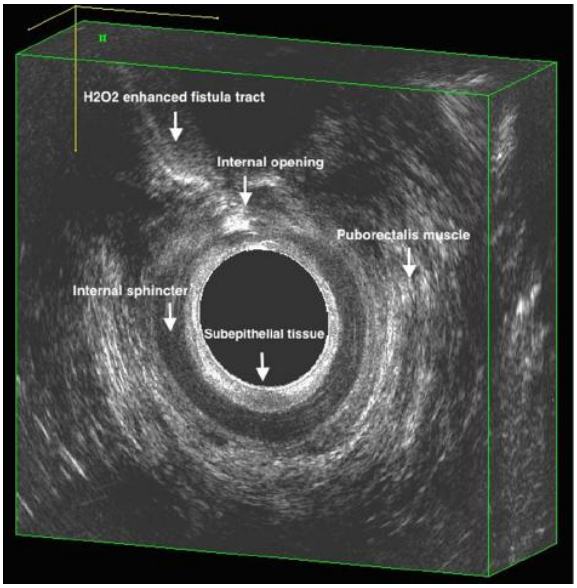

Рис. 1. Пациент Danish M., 39 лет, вид на свищевой ход после контрастирования раствором перекиси водорода

Следующим этапом, 04/07/2022 пациенту была выполнена лазерная облитерация свищевого хода с применением мощности 14 Вт при скорости извлечения световода 1 мм/3 секунды. Внутреннее отверстие ушивалось Z-образным швом. Пациент был выписан на следующие сутки в удовлетворительном состоянии. Получал симптоматическое лечение препаратами группы НПВС (Бруфен + Парацетамол в среднесуточных дозировках) с целью коррекции болевого синдрома. Осмотр на 7 сутки показал нормальное течение послеоперационного периода. С 10 дня от момента выполненной операции пациент стал отмечать возникновение болей в области ранее существовавшего наружного отверстия свищевого хода. С 11 суток появился отек мягких тканей в этой области. При повторном обращении пациента ему было выполнено 3D ЭУЗИ скомпрометированной области. Был выявлен небольшой затек размером 18х12 мм в ишиоанальной клетчатке с негомогненным содержимым. Затек располагался параллельно проекции гипоэхогенного тяжа, повторяющего своим ходом ранее существовавший свищевой ход. В связи с чем, пациенту было вы-

полнено вскрытие и дренирование гнойного затека с проведением дренирующей лигатуры. Послеоперационный период протекал гладко, без особенностей. В дальнейшем, вторым этапом, пациенту было выполнено иссечение свища с ушиванием сфинктера. Послеоперационная рана зажила в течении последующих 38 дней. Итоговая сфинктерометрия показала наличие у пациента следующих результатов: среднее давление покоя 34 мм. р.ст., максимальное давление волевого сокращения - 107 мм.р.ст.. Полученные результаты были интерпритированы как: недостаточность анального сфинктера 1 степени. Анкетирование по шкале Wexner показало наличие клинических симптомов анальной инконтиненции (набрано 5 баллов).

Клинические примеры пациентов из Группы Сравнения. Пациент Xassan S., 38 лет, карта больного А304201, дата поступления 03/06/2021. На момент поступления предъявлял жалобы на: наличие болезненного дискомфорта в области наружного свищевого отверстия, расположенного на коже перианальной области и скудные гнойные выделения из него. Болен с мая месяца 2020 года, когда был прооперирован в связи с возникшим острым парапроктитом. Выполнялось вскрытие и дренирование гнойника. В дальнейшем, у пациента сформировался прямокишечный свищ. На момент поступления: наружное отверстие свищевого канала находилось в 2 см от ануса, на 5 часах условного циферблата с диаметром около 5 мм. При надавливании на область наружного отверстия свища наблюдалось незначительное отделение гноеподобной густой жидкости. Ректально: тонус сфинктера сохранен, волевые усилия сохранны. На 6 часах по условному циферблату располагается внутреннее отверстие свищевого хода с диаметром около 3 мм. Рубцовой деформации слизистой вокруг свищевого отверстия нет. Больной был стандартно обследован. В результатах лабораторных анализов патологических изменений не обнаружено. По данным 3D ЭУЗИ (рис. 2) пациент имеет: экстрасфинктерный свищ прямой кишки 1 степени сложности с длинного свищевого хода около 35 мм и шириной свищевого хода в самой широкой части около 9 мм. Внутреннее свищевое отверстие определяется на 6 часах условного циферблата и имеет диаметр около 3 мм. Находится в проекции анальной крипты. Свищевой ход дренируется наружным отверстием на 5 часах условного циферблата в 2 см от края ануса. По данным сфинктерометрии: среднее давление в анальном канале в состоянии покоя равно 47,7 мм. р. ст., максимальное давление волевого сокращения - 167,8 мм.р.ст. Пациент был анкетирован по шкале Wexner с результатом - 0 баллов (нормальная функция держания). Клинический диагноз: Задний экстрасфинктерный свищ прямой кишки 1 степени сложности. В связи с чем, первым этапом лечения, 01/05/2021 пациенту была выполнена постановка дренирующей латексной лигатуры. Следующим этапом, 06/06/2021 пациенту была выполнена лазерная термообливерация свищевого хода с применением мощности 12 Вт и скоростью извлечения световода 1 мм/1 секунда. Внутреннее отверстие ушивалось Z-образным швом. Пациент был выписан на следующие сутки в удовлетворительном состоянии. Получал симптоматическое лечение препаратами группы НПВС (Бруфен + Парацетамол в среднесуточных дозировках) с целью коррекции болевого синдрома. Осмотр на 6 сутки показал нормальное течение послеоперационного периода. С 8 дня от момента выполненной операции пациент стал отмечать возникновение болей в области ранее существовавшего наружного отверстия свищевого хода и отек тканей этой области. При повторном обращении пациента ему было выполнено 3D ЭУЗИ скомпрометированной области.

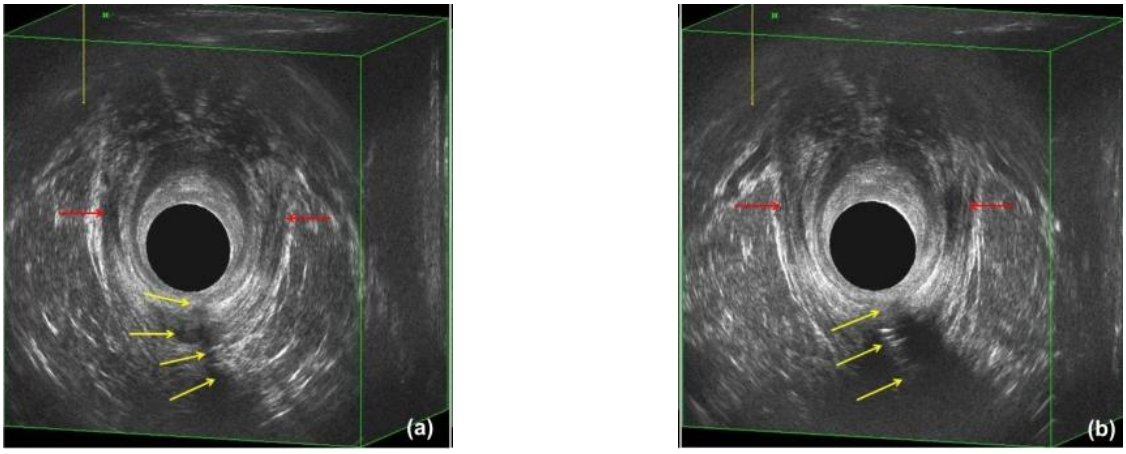

Рис. 2. Пациент Xassan S., 38 лет, (a) свищевой ход до введения H_2O_2; (b) свищевой ход после введения H_2O_2

Был выявлен затек размером 21×15 мм в ишиоанальной клетчатке с негомогненным содержимым. Затек располагался в проекции гипоэхогенного тяжа, повторяющего своим ходом ранее существовавший свищевой ход. В связи с чем, пациенту было выполнено вскрытие и дренирование гнойного затека с проведением дренирующей лигатуры. Послеоперационный период протекал гладко, без особенностей. В дальнейшем, вторым этапом, пациенту было выполнено иссечение свища с ушиванием сфинктера. Послеоперационная рана зажила в течении последующих 45 дней. Итоговая сфинктерометрия показала наличие у пациента следующих результатов: среднее давление покоя 28,5 мм. р.ст., максимальное давление волевого сокращения – 117,2 мм.р.ст.. Полученные результаты были интерпритированы как: недостаточность анального сфинктера 1 степени. Анкетирование по шкале Wexner показало отсутствие клинических симптомов анальной инконтиненции (набрано 3 балла).

Касательно трех последующих случаев возникновения осложнений в Группе Сравнения. Все пациенты имели транссфинктерные свищи по передней полуокружности с шириной свищевого хода в самой широкой части от 7 мм до 9 мм. Причиной возникновения свища служили ранее перенесенные вмешательства в связи с острым парапроктитом без ликвидации анальной крипты (пациентам проводилось вскрытие и дренирование острого парапроктита). Стаж патологии исчислялся от 1 до 3 лет. Трое пациентов были клинически здоровы и не имели сопутствующей патологии. У одного пациента, сопутствующая патология была представлена ИБС, АГ, гиперлипидемия и СД 2 типа в стадии компенсации. Все пациенты имели нормальные результаты сфинктерометрии и набирали 0 баллов по шкале Wexner. Всем пациентам в предоперационном периоде выполнялась постановка дренирующей лигатуры. Всем пациентам выполнялась лазерная облитерация свищевого хода с применением мощности 12 Вт и скоростью удаления 1мм\1 сек. Признаки возникновения осложнения возникали у них на 11-е,14-е и 15-е сутки соответственно с момента выполненной процедуры. 3D ЭУЗИ во всех случаях показало наличие гнойных затеков в ишиоанальной клетчатке по ходу ранее подвергшегося воздействию лазерным лучом свищевого хода. Всем пациентам выполнялось дренирование затеков на первом этапе и иссечение свища с ушиванием сфинктера на втором этапе хирургического лечения. В послеоперационном периоде, проведенная сфинктерометрия показала наличие анальной инконтиненции 1 степени, подтвержденная 5 баллами по шкале Wexner у всех этих пациентов. Причиной, повлекшей возникновение данного осложнения у пациента из Основной Группы, опираясь на результаты 3D ЭУЗИ, является наличие не диагностированного во время предоперационного обследования затека по ходу свища.

Причиной, повлекшей возникновение данного осложнения у пациентов из Группы Сравнения, опираясь на результаты 3D ЭУЗИ, является недостаточная мощность и время воздействия применяемого лазерного излучения на фоне неравномерного диаметра просвета свищевого хода с максимальной шириной последнего в 9 мм, приведшее к неравномерному воздействию на стенки свищевого канала лазерного луча и, как следствие, нарушению оттока раневого экссудата с образованием его скоплений по ходу последнего.

Выводы. Частота заживления у пациентов, перенесших вмешательство с использованием мощности 14 Вт и временем воздействия на стенки свищевого хода в течении 3 секунд на каждый 1 мм хода составляла 74%, что значительно выше чем у пациентов, подвергшихся воздействию 12 Вт мощности и временем воздействия на стенки свищевого хода в течении 1 секунды на каждый 1 мм хода частота заживления у которых не превышала 61%. Лазерная облитерация свищевого хода по предложенной нами методике, может являться одним из лучших методов выбора у пациентов со сложными, короткими прямокишечными свищами с извитым или широким просветом (более 5 мм) и высоким риском возникновения анальной инконтиненции. С целью улучшения результатов лечения, все больные должны подвергаться тщательному 3D ЭУЗИ исследованию на предмет установления: длины свищевого хода, его анатомического варианта, расположения и диаметра свищевых отверстий, наличия дополнительных свищевых ходов и затеков. В неясных клинических ситуациях мы рекомендуем дополнять 3D ЭУЗИ выполнением МРТ с дополнительным контрастированием.

Литература:

1. Фролов С.А. Лечение свищей прямой кишки с применением нереконструированного коллагена / С.А. Фролов, А.М. Кузьминов, Ш.Т. Минбаев с соавт. // Российский журнал гастроэнтерологии, гепатологии, колопроктологии. - 2014. - № 6. - С. 65 - 72.
2. Фролов С.А. Первый опыт двухэтапного лечения транссфинктерных свищей прямой кишки с помощью фибринового клея / С.А. Фролов, А.М. Кузьминов, В.Ю. Королик с соавт. // Российский журнал гастроэнтерологии, гепатологии, колопроктологии. - 2017. - № 4. - С. 102 -107.
3. Фролов С.А. Способ видеоэндоскопического лечения свищей прямой кишки с пластикой внутреннего свищевого отверстия полнослойным лоскутом стенки прямой кишки / С.А. Фролов, А.М.

Кузьминов, А.С. Бородкин с соавт. // Патент на изобретение 2472449 07.10.2011.
4.Хитарьян А.Г. Лечение сложных форм свищей прямой кишки с использованием модифицированной FILAC-технологии / А.Г. Хитарьян, С.А. Ковалев, В.А. Кислов с соавт. // Таврический медико- биологический вестник. - 2016а. - Т. 19. - № 4. - С. 95 - 105.
5. Dubois A., Carrier G., Pereira B. et al. Therapeutic management of complex anal fistulas by installing a nitinol closure clip: study protocol of a multicentric randomised controlled trial-FISCLOSE. // BMJ Open 2015. 16:e009884.
6. Ellis C.N. Outcomes with the use of bioprosthetic grafts to reinforce the ligation of the intersphincteric fistula tract (BioLIFT procedure) for the management of complex anal fistulas / C.N. Ellis // Dis. Colon. Rectum. - 2010. - Vol. 53(10). - P. 1361 - 1364.
7. Elting W. The treatment of fistula-in-ano, with especial reference to the whitehead operation / W. Elting // American surgical association. - 1912. - P. 744 – 752.
8. Giamundo P. Fistula-tract Laser Closure (FiLaC™): long-term results and new operative strategies / P. Giamundo, L. Esercizio, M. Geraci et al. // Techniques in coloproctology. -2015. - Vol. 19(8). - P. 449 - 453.
9. Han J.G. Ligation of intersphincteric fistula tract vs ligation of the intersphincteric fistula tract plus a bioprosthetic anal fistula plug procedure in patients with transsphincteric anal fistula: early results of a multicenter prospective randomized trial / J.G. Han, Z.J. Wang, Y. Zheng et al. // Ann. Surg. - 2016. - Vol. 264(6). - P. 917 - 922.
10. Kockerling F. Modified plug repair with limited sphincter sparing fistulectomy in the treatment of complex anal fistulas / F. Kockerling, T. von Rosen, D. Jacob // Front Surg. - 2014 - Vol. 30. - P. 17.
11. Limura E. Modern management of anal fistula / E. Limura, P. Giordano // World J. Gastroenterol. - 2015. - Vol. 21(1). - P. 12 - 20.
12. Meinero P. Video-assisted anal fistula treatment (VAAFT): a novel sphincter-saving procedure for treating complex anal fistulas / P. Meinero, L. Mori // Techniques in coloproctology. - 2011. - Vol. 15(4). - P. 417 - 422.
13. Mushaya C. Ligation of intersphincteric fistula tract compared with advancement flap for complex anorectal fistulas requiringinitial seton drainage / C. Mushaya, L. Bartlett, B. Schulze // Am. J. Surg. - 2012. - Vol. 204(3). - P. 283 - 289.
14. Narang S.K. A systematic review of new treatments for crypto glandular fistula-in-ano / S.K. Narang, K. Keogh, N.N. Alam et al. // Surgeon. - 2017. -Vol. 15. - P. 30 - 39.
15. Nevler A. Transperineal ultrasonography in perianal Crohn's disease and recurrent cryptogenic fistula-in-ano / A. Nevler, M. Beer-Gabel, A. Lebedyev et al. // Colorectal Dis. - 2013. - Vol. 15. - P. 1011 – 1018.
16. Noori I.F. Management of complex anal fistulas; up to date and new techniques / I.F. Noori // Bas. J. Surg. - 2015. - Vol. 21. - P. 49 - 55.
17. Wilhelm A. Five years of experience with the FiLaC laser for fistula-in-ano management: long-term follow-up from a single institution / A. Wilhelm, A. Fiebig, M. Krawczak // Tech. Coloproctol. - 2017. - Vol. 21. - P. 269 - 276.

СРАВНИТЕЛЬНЫЙ АНАЛИЗ РАННИХ ПОСЛЕОПЕРАЦИОННЫХ ОСЛОЖНЕНИЙ У БОЛЬНЫХ С КОРОТКИМИ И СЛОЖНЫМИ ПРЯМОКИШЕЧНЫМИ СВИЩАМИ, ПЕРЕНЕСШИХ РАЗЛИЧНЫЕ МЕТОДИКИ ТЕХНОЛОГИИ ЛАЗЕРНОЙ ОБЛИТЕРАЦИИ СВИЩЕЙ FiLAC

Шеховцов С.А., Давлатов С.С., Мамасолиева Ш.А., Мамасалиева Н.А.

Резюме. *В статье представлены результаты изучения ранних послеоперационных осложнений у пациентов, перенесших как стандартную процедуру технологии FiLAC, так и модификацию технологии, разработанной нами. Показаны основные причины, приведшие, по нашему мнению, к возникновению ранних послеоперационных и показаны пути их профилактики.*

Ключевые слова: *короткие прямокишечные свищи, сложные прямокишечные свищи, лазерная облитерация прямокишечных свищей, технология FiLAC, ранние послеоперационные осложнения.*